SUB REDACŢIA

CĂTĂLIN PRICOP
CRISTIAN COSTACHE
DAN MISCHIANU

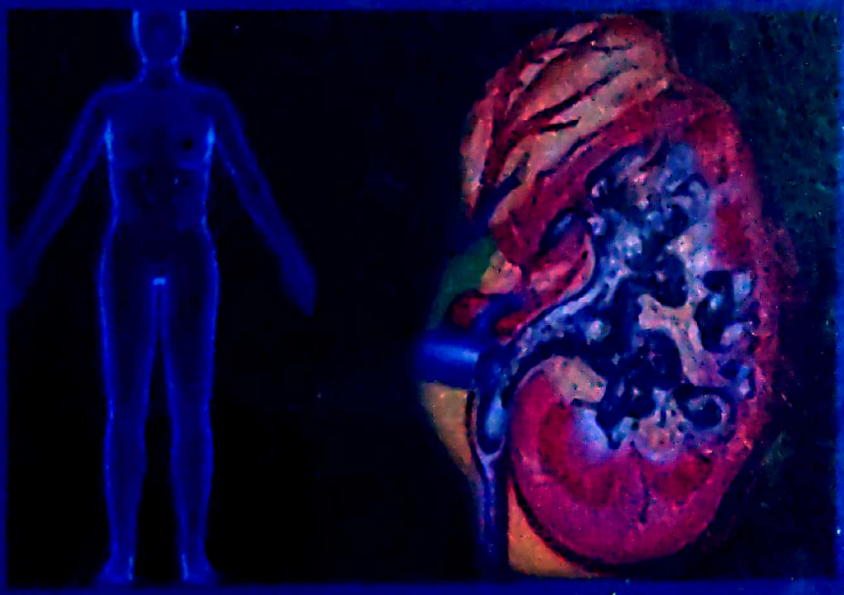

GHIDUL STAGIULUI DE UROLOGIE

Ediția a II-a

editura pim

SUB REDACȚIA
CĂTĂLIN PRICOP CRISTIAN COSTACHE
DAN MISCHIANU

GHIDUL STAGIULUI DE UROLOGIE

Scanned with OKEN Scanner

Tehnoredactare: Tania Furnică

Coperta: Cătălin Pricop, Tania Furnică

EDITURA PIM

Acreditată de CNCSIS, 66/2010

Descrierea CIP a Bibliotecii Naționale a României
Ghidul stagiului de urologie / sub red.: Cătălin Pricop, Cristian Costache, Dan Mischianu. - Ed. a 2-a, rev. - Iași : PIM, 2011
Bibliogr.
ISBN 978-606-13-0562-9

I. Pricop, Cătălin (red.)
II. Costache, Cristian (red.)
III. Mischianu, Dan (red.)

616.6

Scanned with OKEN Scanner

SUB REDACȚIA
CĂTĂLIN PRICOP CRISTIAN COSTACHE
DAN MISCHIANU

GHIDUL STAGIULUI DE UROLOGIE

Ediția a II-a
revizuită şi adaugită

EDITURA PIM
Iaşi, 2011

Scanned with OKEN Scanner

SUB REDACȚIA:

- CĂTĂLIN PRICOP – ŞEF DE LUCRĂRI, DOCTOR ÎN ŞTIINȚE MEDICALE, MEDIC PRIMAR UROLOG, DISCIPLINA UROLOGIE, UMF IAŞI
- CRISTIAN RADU COSTACHE – ŞEF DE LUCRĂRI, DOCTOR ÎN ŞTIINȚE MEDICALE, MEDIC PRIMAR UROLOG, DISCIPLINA UROLOGIE, UMF IAŞI
- DAN MISCHIANU – PROFESOR UNIVERSITAR, MEDIC PRIMAR UROLOG, MEDIC PRIMAR CHIRURG, CLINICA UROLOGIE, SPITALUL CLINIC DE URGENȚĂ MILITAR CENTRAL, DOCTOR ÎN ŞTIINȚE MEDICALE, UMF BUCUREŞTI

COAUTORI:

- DR. VASILE CEPOI – MEDIC PRIMAR MEDICINĂ INTERNĂ, DOCTOR ÎN ŞTIINȚE MEDICALE, MEDIC SPECIALIST NEFROLOG, CLINICA NEFROLOGIE, SPITAL CLINIC DR. „C.I.PARHON" IAŞI
- DR. RADU MINCIU - ŞEF DE LUCRĂRI, DOCTOR ÎN ŞTIINȚE MEDICALE, MEDIC PRIMAR UROLOG, DISCIPLINA UROLOGIE, UMF TIMIŞOARA
- DR. DRAGOŞ NEGRU – PROFESOR UNIVERSITAR, DOCTOR ÎN ŞTIINȚE MEDICALE, ŞEFUL DISCIPLINEI DE RADIOLOGIE ŞI IMAGISTICĂ, UMF IAŞI
- DR.VERONICA TĂNASE – MEDIC PRIMAR RADIOLOG, DOCTOR ÎN ŞTIINȚE MEDICALE, SERVICIUL DE RADIOLOGIE SPITALUL CLINIC DR. „C. I. PARHON", IAŞI
- DR. LIVIU TODOSI – ASISTENT UNIVERSITAR, DOCTOR ÎN ŞTIINȚE MEDICALE, MEDIC PRIMAR UROLOG, DISCIPLINA UROLOGIE, UMF IAŞI

Scanned with OKEN Scanner

CUPRINS

Prefață 6

Către cititor 8

I. Foaia de observație a pacientului urologic 9

II. Examenul clinic al aparatului urogenital 17

III. Explorarea imagistică în urologie 44

IV. Instrumentarul urologic 89

V. Intervenții endourologice 103

VI. Litotriția extracorporeală 127

VII. Medicația folosită în practica urologică 143

VIII. Îngrijirea pacientului urologic 174

IX. Derivația Urinară Externă Incontinentă (Urostomia) 195

X. Caietul stagiului de urologie 202

XI. Valori normale ale parametrilor biologici 232

Bibliografie 239

Chestionar de evaluare 243

Scanned with OKEN Scanner

Prefață,

Stagiile practice din ultimii ani ai facultății consolidează temeinic cultura medicală dobândită prin strădania zilnică, în amfiteatru sau bibliotecă. Traseul încărcat de emoții prin labirintul devenirii medicale ocupă un loc aparte în memoria fiecărui practician, pentru că, nu-i aşa, primele confruntări cu suferința semenilor le-am avut ca studenți...

Pornind de la necesitatea de a conferi stagiului în clinica de urologie consistența lucrului bine făcut, autorii acestei cărți nu şi-au propus să organizeze stagiul practic de urologie ci doar să ofere nişte repere practice clare privind modul în care studentul medicinist de anul IV să înțeleagă şi să deprindă acele aspecte utile în activitatea medicală ulterioară.

Cadre didactice cu experiență la catedră şi în redactarea unor cărți care au stârnit interesul, cei care au conceput şi realizat această lucrare originală se motivează în demersul lor prin necesitatea implicării studentului, după puterile lui, la îngrijirea bolnavului urologic. Cum trebuie intocmită o foaie de observație corect şi complet, cum trebuie îngrijit, educat şi ajutat pacientul atât preoperator cât şi după intervenție, cum ne ajută laboratorul şi imagistica în conturarea diagnosticului, în ce constau practic, noile proceduri endourologice? Iată doar câteva din întrebările la care autorii reuşesc să răspundă, raportându-se la experiența didactică acumulată în centre medicale româneşti de tradiție precum Iaşi, Bucureşti sau Timişoara.

Scanned with OKEN Scanner

Vreau să remarc în mod deosebit capitolul dedicat explorării imagistice a pacientului urologic. Pe parcursul mai multor pagini sunt grupate imagini echografice, urografice, computertomografice, etc care integrează inteligent noțiunile teoretice din stagiul de radiologie cu cele practice, determinante în stabilirea diagnosticului.

Am folosit de multe ori în acest preambul cuvântul "practic" numai şi numai din dorința de a sublinia "**FIRUL GHID**" pe care autorii îl folosesc cu talent în realizarea acestei lucrări la fel ca şi în sala de endourologie.

Mă bucur sincer de apariția acestui ghid, un sprijin util pentru medicul practician şi după terminarea facultății şi sper ca apariția lui să provoace şi alți universitari, de alte specialități pentru realizarea unor lucrări similare, la fel de utile.

Prof.Dr. Ionel Sinescu
Şeful Centrului de Chirurgie Urologică
şi Transplant Renal, Institutul Clinic Fundeni
Preşedinte al Asociației Române de Urologie,
Membru titular al Academiei de Ştiințe Medicale,
Membru corespondent al Academiei Române

Scanned with OKEN Scanner

Către cititor,

Bolile îmbătrânesc, doctorii îmbătrânesc... şi cărţile îmbătrânesc şi ele. Doar ştiinţa îngrijirii pacienţilor nu stă în loc. Din această „luptă" cu timpul, cu bolile urologice şi... cu noi, a rezultat dorinţa de a oferi studenţilor şi tinerilor rezidenţi un ghid modern, care să-i ajute să facă faţă provocărilor urologiei actuale. Această nouă lucrare, deşi a preluat elemente din prima ediţie, vine cu noi abordari, pe care le-am considerat necesare şi utile. De un real folos în realizarea manualului au fost chestionarul tipărit la finalul primei ediţii, ocazie cu care, le mulţumim tuturor celor care ne-au oferit sugestii interesante.

Aducând în echipa redacţională colegi cu experienţă didactică, introducând noutăţile ce pot ajuta viitorul practician să se integreze rapid în practica urologică europeană, dar, mai ales, cu dorinţa de a face uitată, în domeniul nostru cel puţin, vechea zicală că la noi, „teoria ca teoria... dar practica te omoară!", actuala ediţie vă provoacă la o lectură benefică, dacă nu şi interesantă.

Privind cu atenţie trecutul, pentru a înţelege şi plănui mai bine viitorul, ne gândim deja că, în câţiva ani, va fi necesară o a treia ediţie a acestei cărţi. Stimate cititor, vei fi alături de noi în acest demers pentru a face o carte mai buna?

Cătălin Pricop, Cristian Costache, Dan Mischianu

Scanned with OKEN Scanner

I. FOAIA DE OBSERVAȚIE A PACIENTULUI UROLOGIC

Un absolvent de facultate de medicină trebuie să fie capabil să întocmească o foaie de observație cât mai corectă şi cuprinzătoare pe baza căreia să redacteze o epicriză clară, concisă şi completă. Din nefericire observăm că această necesitate firească rămâne pentru mulți tineri încă un deziderat.

Lectura acestor rânduri va fi sperăm, un ghid util pentru a facilita puntea de comunicare pacient-student, condiția de bază a înțelegerii apariției şi evoluției procesului patologic. Nu în ultimul rând, este bine de reamintit că foaia de observație este un document medico-legal, a cărui completare implică o dublă responsabilitate !

Din punct de vedere al **evoluției** cazului de investigat ne putem afla în două situații distincte pe care le vom aborda separat:

a. **Pacienții care sunt în evidența clinicii**. La aceşti pacienți avem avantajul de a fi fost diagnosticați pentru afecțiunea urologică (de obicei) în urmă cu ceva timp, biletul de ieşire şi foaia de observație fiind de mare folos. Pentru a stabili cât mai bine istoricul bolii recomandăm adresarea următoarelor întrebări:

- Cum şi când au apărut primele tulburări? (polakiuria, hematuria durerile lombare, usturimile micționale etc).
- A urmat un program de investigații recomandat de medicul de familie sau urolog şi un tratament ? Dacă da, care a fost evoluția?

Scanned with OKEN Scanner

- La internarea precedentă s-a efectuat vreo intervenție ? (ESWL, NLP, TURP, TURV, URSR etc). Cum a evoluat postintervenție?
- Care a fost rezultatul anatomopatologic în cazul celor cu patologie tumorală?
- După externare a efectuat tratamentul complementar recomandat? (ex: tratamentul infecției urinare conform antibiogramei, instilații vezicale etc).
- Internarea actuală este datorată apariției unor alte simptome (ex: colică, febră etc) a aceloraşi simptome care au provocat internarea precedentă (hematuria la un pacient cu tumoră vezicală recidivată, etc) sau pentru control, potrivit unei programări anterioare?

Putem schița astfel istoricul: "Pacient în evidența clinicii urologice din anul (luna) ..... când a fost diagnosticat cu....., (examenul anatomo-patologic al pieselor de exereză indicând .....). S-a practicat..... cu evoluție ulterioară .....simplă (complicată de apariția.....). După externare pacientul a urmat/nu a urmat recomandările medicale (dacă este cazul motivația). Se internează acum..... (control, reapariția simptomelor, alte simptome)".

Dacă pacientul a avut mai multe internări în antecedente se vor nota, în ordine cronologică toate internările. Iată un exemplu pe care îl dorim edificator:

"Pacient în evidența clinicii din ianuarie 2001, când a fost diagnosticat cu tumoră vezicală superficială mică, localizată pe peretele lateral drept la aproximativ 2,5cm de orificiul ureteral

Scanned with OKEN Scanner

drept (carcinom tranzițional moderat diferențiat $pT_1N_0M_0$) pentru care s-a practicat TUR-V. Urocultura pre- şi postoperatorie negativă. Evoluție postoperatorie simplă. Pacientul a urmat instilații vezicale cu BCG, timp de 6 săptămâni, conform schemei, instilațiile fiind bine tolerate. Controlul cistoscopic efectuat la 3 luni indică absența recidivelor. Pacientul nu a revenit la controalele cistoscopice programate. Se internează acum pentru reapariția hematuriei macroscopice terminale de aproximativ 3 săptămâni, unic simptom".

b. Pacienții care se adresează prima dată clinicii urologice. La această grupă de pacienți chestionarea trebuie să se axeze pe apariția şi amploarea simptomelor, evoluția lor în timp, eventuale investigații şi tratamente efectuate la recomandarea medicului de familie sau a unor medici de alte specialități. Vom nota şi situația la internare. În aceste cazuri, credem că istoricul ar trebui să fie:

"Pacientul relatează că de aproximativ ..... luni/zile prezintă (hematurie, polakiurie nocturnă..... micțiuni/noapte, dureri lombare, febră, usturimi micționale, etc). A efectuat tratament cu ..... din proprie inițiativă/la indicația medicului de familie. Investigațiile efectuate la Policlinica/Spitalul teritorial ridică suspiciunea diagnostică de..... La internare în clinica noastră pacientul prezintă ..... (semnele afecțiunii)".

Formularea "pacientul relatează că...." este mai potrivită decât formularea "pacientul prezintă de aproximativ....." aceasta din urmă presupunând că cel care a întocmit foaia a fost martorul obiectiv al celor relatate.

Iată un exemplu:

Scanned with OKEN Scanner

"Pacientul fără antecedente urologice relatează că de aproximativ 2 săptămâni prezintă dureri colicative lombare drepte, cu iradiere anterioară spre organele genitale. Din inițiativă proprie a luat calmante la domiciliu (Algocalmin, Piafen) care au ameliorat parțial simptomele. O ecografie efectuată în urmă cu 3 zile în policlinica teritorială suspicionează un calcul ureteral lombar obstructiv cu ureterohidronefroză gr I-II pe partea dreaptă. Apariția febrei (38,5) în urmă cu 48 de ore, pe fondul accentuării durerilor lombare, determină în urgență, internarea pacientului în clinică".

Cum spuneam anterior, un istoric complet, bine făcut este oglinda evoluției cazului şi premiză importantă a unei epicrize corecte. Biletul de ieşire din spital trebuie să ofere medicului curant sau de altă specialitate posibilitatea de a şti, cronologic, toate datele importante în evoluția bolii. Imaginați-vă ce părere îşi fac cei care citesc o epicriză de genul "Pacientul se internează pentru dureri hipogastrice disurie, polakiurie. Investigațiile clinice şi paraclinice stabilesc diagnosticul de mai sus. În urma tratamentului administrat starea se ameliorează. Se dirijează la Clinica Urologică pentru precizare de diagnostic şi tratament" despre medicul care a scris-o.... Şi, din nefericire, astfel de epicrize - scrise parcă pe fugă - nu sunt rar întâlnite în practică.

Trebuie să avem grijă să notăm cu grijă **antecedentele personale** în primul rând cele urologice, chiar dacă aparent, nu au o legătură directă cu suferința actuală. Astfel episoadele (repetate) de infecție urinară din antecedente (mai ales cu Proteus, Piocianic, Klebsiella), tratate de cele mai multe ori incorect sau incomplet pot explica apariția în timp a... litiazei

Scanned with OKEN Scanner

coraliforme. Sau, eliminările spontane de calcul la un pacient litiazic pot forma o idee despre natura calculilor şi potențialul recidivant al bolii.

O altă problemă peste care, din grabă sau neştiință se trece uşor este problema **reacțiilor alergice.** Vom nota deci cu maximă seriozitate reacțiile alergice cunoscute la antibiotice (atenție: mai ales la pacienții cu repetate episoade de infecție în antecedente care au primit antibiotice diverse în combinații mari şi repetate!) şi la substanțele de contrast ionice, au reputația de a produce astfel de reacții alergice, uneori cu manifestări severe). Sunt situații particulare care necesită atenția celui care întocmeşte foaia pacientului urologic. Vom exemplifica întrebările adresate în două situații mai frecvent întîlnite în practică:

a. tumorile vezicale

- fumător ? de cât timp şi câte țigări pe zi?
- a lucrat în mediu toxic (industria cauciucului, pielăriei, prelucrarea petrolului, etc), câți ani?
- antecedente TBC? (în perspectiva eventualei introduceri a instilațiilor cu BCG).

b. litiaza

- eliminator de calculi? ce compoziție aveau calculii eliminați? afecțiuni endocrinologice? imobilizare prelungită la pat?
- mielom multiplu? leucemie? limfoame? boala Paget?
- tratament cronic cu corticosteroizi? vitamina D, preparate de calciu, diuretice?

Scanned with OKEN Scanner

- consum exagerat de carne, brânzeturi, sare?

Atunci când notăm istoricul unui pacient trebuie să avem în vedere şi situaţia că individul poate trăi ani cu un singur rinichi fără a avea simptome deosebite. **Rinichiul unic** congenital sau funcţional trebuie avut în vedere atunci când discutăm cu un pacient cu anurie obstructivă intervenită "din senin".

Examinarea pacientului urologic constituie tema unui alt capitol al lucrării. Ţin să menţionez că examenul pe aparate şi sisteme va fi făcut corect şi complet, după regulile învăţate la Semiologie în anul III.

Trebuie însă făcută o precizare: majoritatea pacienţilor urologici sunt din grupa a III-a de vârstă ceea ce face ca afecţiunile celorlalte sisteme şi organe să fie frecvent întâlnite. Examinarea şi evaluarea corectă a acestora este esenţială în a stabili corect riscul operator şi riscul anestezic, în fapt pentru a stabili care este cea mai bună conduită în acel caz. Stagiul de Urologie se dovedeşte un bun prilej de a verifica în practică noţiunile dobândite la Cardiologie, Nefrologie, Ftiziolologie.

Ascultaţia pulmonară şi cardiacă, măsurarea pulsului central şi periferic la cei cu fibrilaţie, evaluarea cardiopatiei ischemice, aritmiilor şi a insuficienţei cardiace de care suferă mulţi pacienţi cu afecţiuni urologice în vârstă, se constituie într-un bun prilej de consolidare a deprinderilor practice ale viitorului clinician. De altfel studenţii sunt sfătuiţi să citească cu atenţie concluziile examenului interclinic efectuat de colegii internişti sau anestezişti şi, pe parcursul stagiului, să monitorizeze şi evoluţia afecţiunilor cardio–pulmonare coexistente la pacientul urologic aflat în grija lui.

Scanned with OKEN Scanner

Toate aceste observații trebuie să se regăsească, meticulos notate, în foaia de observație.

Referindu-ne la acest document medico-legal foarte important trebuie să menționăm că în cadrul obligațiilor practice ale studenților revine şi completarea evoluției cazurilor. În rubrica alăturată celei în care medicul de salon notează medicația trebuiesc consemnate punctele principale ale evoluției pacientului în acea zi.

Ce trebuie menționat la evoluție?

- starea generală a pacientului (bună satisfăcătoare, influențată);
- diureza;
- tensiunea arterială, pulsul (eventual deficitul de puls!)
- aspectul macroscopic al urinei (sau al lichidului de lavaj postoperator, la pacienții operați clasic sau endoscopic);
- la cei operați clasic aspectul pansamentului (infiltrat purulent, hematic, curat) şi eventualele manevrări ale tubului de dren (mobilizarea tubului de dren, scurtarea sau suprimarea lui);
- apariția unei eventuale reacții alergice în cursul spitalizării (la antibiotice, substanță de contrast);
- manevrele diagnostice practicate în ziua respectivă (cistoscopie, cateterism ureteral, ureteropielografie retrogradă, uretrografie, etc).

Iată mai jos un exemplu la un pacient cu adenomectomie transvezicală, ziua a II-a postoperator:

Scanned with OKEN Scanner

Data	Tratament	Evoluție
12.01.2005	1. Sulperazon fl II 2. Gentamicina f III 3. Algocalmin f III 4. Fraxiparină f I 5. Ser Glucozat 10% 2000ml 6. Ser Fiziologic 1000ml 7. Diazepam tb I	Stare generală bună, afebril. Diureză 1700ml, urină uşor hematică. Pacientul acuză vagi dureri în hipogastru. Pansament moderat infiltrat sero-hematic. S-a scurtat tubul de dren. Pacientul şi-a reluat tranzitul pentru gaze. Toleranță digestivă bună. TA = 140/75 puls= 78b/min.

Toate cele menționate mai sus se vor repere pentru a ajuta studenții sau medicii rezidenți care se ocupă efectiv de întocmirea foilor de observație să realizeze, printr-o muncă atentă, un act medico-legal complet, o oglindă cât mai perfectă a suferințelor pacientului şi a felului în care acestea au fost îndepărtate sau ameliorate.

Completând foaia de observație, notând zi de zi evoluția, participând la vizită, studentul învață să comunice cu pacientul aflat în suferință, învață să se apropie de un om, până mai ieri un necunoscut, să-i câştige încrederea şi să îl ajute să depăşească clipele încărcate emoțional ale spitalizării şi ale intervenției....

Scanned with OKEN Scanner

HPB= hiperplazie benignă de prostată
RAU = retenție acută de urină

II. EXAMENUL CLINIC AL APARATULUI UROGENITAL

A. CADRUL GENERAL. PROBLEMATICA SPECIFICĂ

Credem nimerit să începem acest capitol prezentând întrebările, dilemele şi supoziţiile cu care ne-am confruntat, de dată recentă, când am avut de rezolvat cazul clinic al unui pacient prezentat *de novo* în Clinica de Urologie.

Suferința ubicuitară pentru care s-a adresat medicului era, aproape de la sine înțeles la un bărbat de 79 de ani, o suferință tip "patologie urinară joasă". În speță un cvasicunoscut adenom de prostată (HBP-hiperplazie benignă de prostată) complicat cu RAU (retenție acută de urină) având supraadăugat diverticuli vezicali.

Fig.II.1. - Voluminoasă formațiune tumorală localizată în hipocondrul drept

Scanned with OKEN Scanner

Examenul clinic al respectivului bolnav complet efecutat pe aparate şi sisteme a surprins, vizualizat şi precizat, existenţa unei formaţiuni tumorale chistice „bombând" în hipocondrul drept subhepatic cu "punct de plecare" probabil ficatul sau un organ retro-peritoneal, despre care pacientul nu putea să precizeze când a apărut (vezi urografia intravenoasă – fig.II.2).

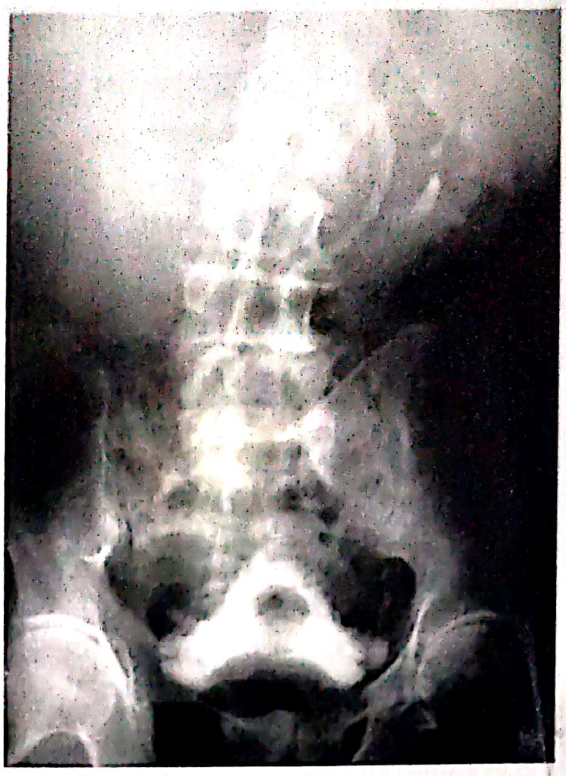

Fig. II.2 - Secvenţă urografică: ureterul drept coafează o tumoră pornită din loja renală dreaptă

Cu siguranţă că erudiţii clinicieni ai altor vremuri ar fi reuşit să precizeze diagnosticul bazându-se numai pe "simţul clinic şi arta diagnosticului ". Nouă ne-a fost necesară şi examinarea computer-tomografică pentru a vedea apartenenţa de organ a respectivei leziuni, a discerne ce este mai important în economia suferinţei şi a preciza cum trebuie abordată tactic şi tehnic aceasta. Am reuşit să aflăm că "formaţiunea înlocuitoare de spaţiu" se dezvolta din rinichiul drept (vezi Fig.II.3) decizându-

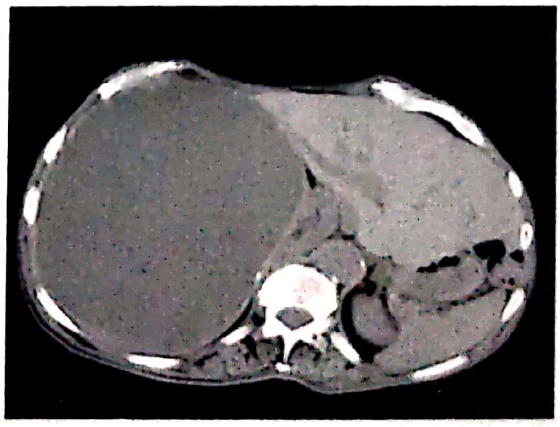

Fig. II.3. Examen CT abdominal

Scanned with OKEN Scanner

se că exereza ei este mai importantă decât rezolvarea suferinței urinare "joase" (bolnavul a rămas purtător de sondă) calea de abord aleasă fiind cea transperitoneală. Intraoperator am constatat existența unei imense tumori cu dezvoltare renală dreaptă (vezi fig.II.4), necrozată şi lichefiată (vezi fig.II.5), practic conducând la apariția unei hematonefroze totul pornind de la un carcinom renal cu celule clare, după cum avea să ne arate examenul histopatologic. S-a practicat nefrectomie dreaptă după evacuarea din formațiunea tumorală a aproximativ 10 litri de sânge, cheaguri vechi şi detritus tumoral renal.

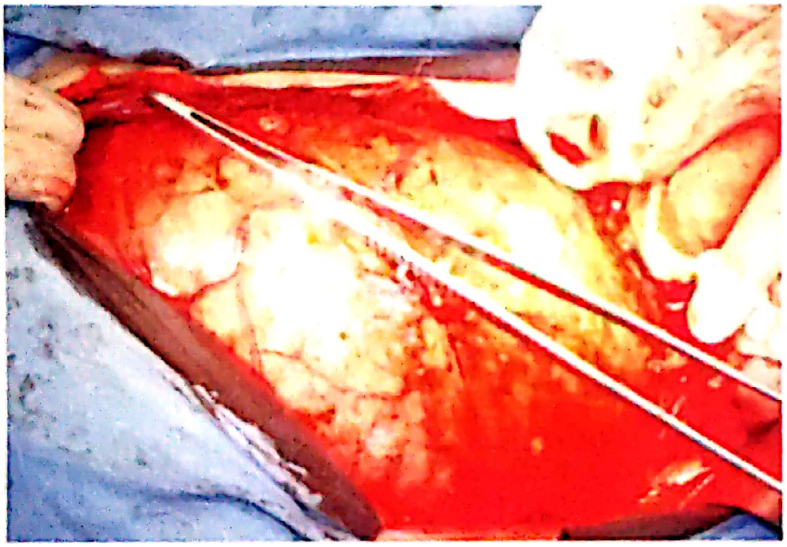

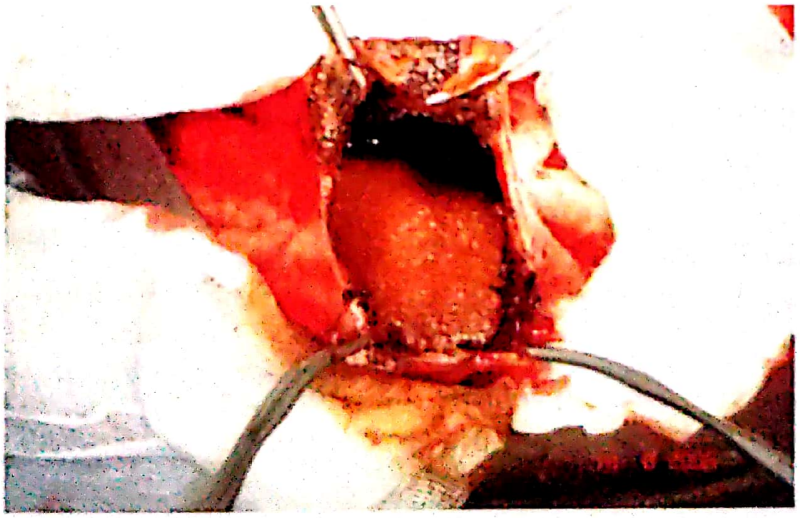

Fig. II.4 şi II.5. Aspecte intraoperatorii : tumora are aprox. 30 cm Ø şi conținut necrotic-lichidian

Scanned with OKEN Scanner

Am prezentat cele de mai sus sperând şi crezând că ele pot avea menirea de a demonstra şi a ne învăţa că viziunea clinică a chirurgului este, din primele momente ale contactului cu viitorul probabil pacient, stăpânită de câteva întrebări:

- este vorba de un potenţial pacient de resort chirurgical?
- organul sau organele lezate intră în competenţa de tratament a respectivului chirurg?
- examenul clinic este complet efectuat şi îndeajuns de informativ?
- sunt necesare şi alte explorări pentru a identifica leziunea şi amploarea ei?
- este cu adevărat examinarea clinică a respectivului pacient coerentă şi unitară?

Nu este lipsit de adevăr faptul că atunci când "un chirurg te priveşte să fii sigur că adesea el vede o masă de operaţie, o plagă, un vas care sângerează, un masaj cardiac care se termină." Este, aproape sigur, o deformaţie profesională derivată din dezamăgirea constatării că multe examene clinice complet şi riguros efectuate sfârşesc prin cu totul alte realităţi macroscopice şi atitudini terapeutice intraoperatorii decât cele gândite mai înainte.

Armamentarium-ul urologic (lasere, litotritoare, ureteroscoape, fluoroscoape, sonde "double J" de toate calibrele, ş.a.) se modifică probabil anual, se multiplică trimestrial şi se schimbă în perspectivă imediată. Aceasta duce, cu siguranţă, la naşterea unei noi subspecialităţi –

Scanned with OKEN Scanner

urotehnologia sau tehnologia urologică, iar călătoria dinspre tegumentele regiunii lombare *via* rinichi către joncțiunea uretero-vezicală ca şi dinspre meatul uretral până la papila renală este tot mai mult la îndemâna oricărui urolog indiferent de nivelul departamentului unde profesează.

Urologia, specialitate eminamente chirurgicală, percepută la începuturi, aici şi în țările limitrofe (Moldova şi nu numai!) drept specialitate medico-chirurgicală, are dezavantajele proprii multor alte specialități de rangul său: a) s-a desprins greu din trunchiul specialității mamă – chirurgia generală (încă mai sunt chirurgi generalişti care ştiu şi pot diagnostica şi trata competent afecțiuni urologice, fiindcă aşa au învățat); b) ambiguitatea începuturilor medico-chirurgicale a plasat-o către anii '80 în rândul marii chirurgii iar tehnologizarea despre care pomeneam (chirurgia de o zi, chirurgia minim invazivă) caută, descoperă şi impune o aparatură super–performantă menită să scurteze spitalizarea pacientului; c) urgențele cel mai des întâlnite – anuria, uremia de cauză urologică şi urosepsis-ul încetinesc acest demers al chirurgiei de-o zi impunând acte operatorii de amploare; d) oncologia urologică ce impune exereze largi, limfadenectomii retroperitoneale clasice sau laparoscopice nu este la îndemâna oricărui chirurg.

Aceste scurte considerații doresc să pregătească cititorul cu o concluzie: examenul clinic este suveran şi se impune a fi efectuat cu rigurozitate maximă.

Cei mai mulți consideră că este lesne de găsit cauza pentru o anumită boală. Cel mai adesea când ai percepția

Scanned with OKEN Scanner

pregătită, acest lucru se întâmplă uşor. Cu alte cuvinte un examen clinic complet şi exhaustiv poate conduce şi la un diagnostic pe măsură. Chirurgii întâlnesc însă şi situaţii în care examenul clinic este dubitativ iar explorarea chirurgicală nu aduce clarificările aşteptate. Chiar în finalul unei operaţii te poţi afla în situaţia de a nu putea preciza un diagnostic cert. Răspunsul îţi poate fi dat de rezultatul histopatologic care, coroborat eventual cu probele bacteriologice şi cu ceea ce ai văzut cu proprii ochi şi ai simţit cu propriile degete, te poate îndritui să formulezi un diagnostic cât mai complet.

B. EXAMENUL CLINIC AL APARATULUI UROGENITAL CA ATARE

Explorarea clinică a aparatului urogenital trebuie să decurgă firesc, de sus în jos (aş zice că în sensul scurgerii urinii!), adică dinspre lojele renale spre regiunea hipogastrică şi bursele scrotale sau regiunea genitală la femei. Din start acest examen are două laturi ce trebuie urmărite cu parcimonie:

a) latura *subiectivă* ce cuprinde totalitatea elementelor patologice ce vor fi descrise de pacient;

b) latura *obiectivă* care constă în examenul fizic (inspecţie, palpare, percuţie şi auscultaţie) efectuat respectivului pacient.

Examenul obiectiv va cuprinde gradual şapte subpuncte: 1) explorarea clinică a micţiunii; 2) explorarea clinică a rinichilor; 3) a căilor urinare superioare (bazinet, ureter); 4) a zonei hipogastrice; 5) a uretrei şi a penisului; 6) a

Scanned with OKEN Scanner

scrotului şi conţinutului scrotal; 7) a perineului, prostatei şi veziculelor seminale (tactul rectal);

1. EXAMENUL CLINIC AL MICŢIUNII rămâne fundamental mai cu seamă pentru precizarea cauzalităţii micţiunii dificile – urologii mai vechi cunoşteau şi foloseau termenul de examenul urinii „la emisie". Aceasta înseamnă că vom invita pacientul/pacienta să urineze în faţa noastră prilej cu care pot fi evidenţiate prezenţa unor secreţii uretrale patologice. De asemenea este prilejul de a vizualiza existenţa tulburărilor micţionale şi modul cum se manifestă ele – jet urinar întrerupt, jet în doi timpi, jet deformat (răsucit, împrăştiat, filiform, cu picătura) sau pierderea necontrolată a urinii. Examinatorul va vedea şi consemna în foaia de observaţie şi aspectul fizic al urinii. Urina limpede, galbenă, cristalină, adevărata „urină bună", se deosebeşte vizibil de urina tulbure, piurică din infecţiile urinare (vezi fig.II.6) sau urina brun – roşiatică din hematuria macroscopică (vezi fig.II.7). Rareori pot fi obiectivate şi pneumaturia particulară, de exemplu, fistulelor uro-intestinale, chiluria, oliguria sau poliuria.

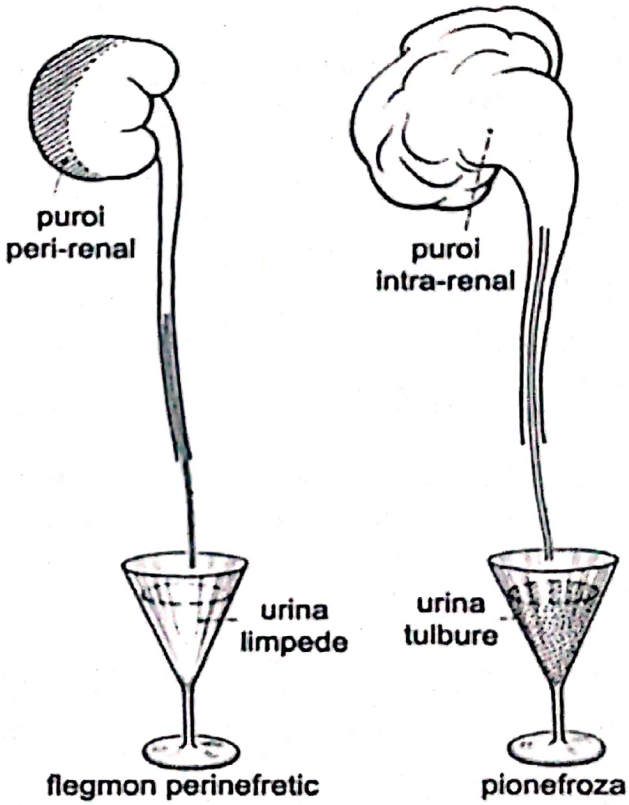

Fig. II.6 - Flegmonul perinefretic şi pionefroza

Scanned with OKEN Scanner

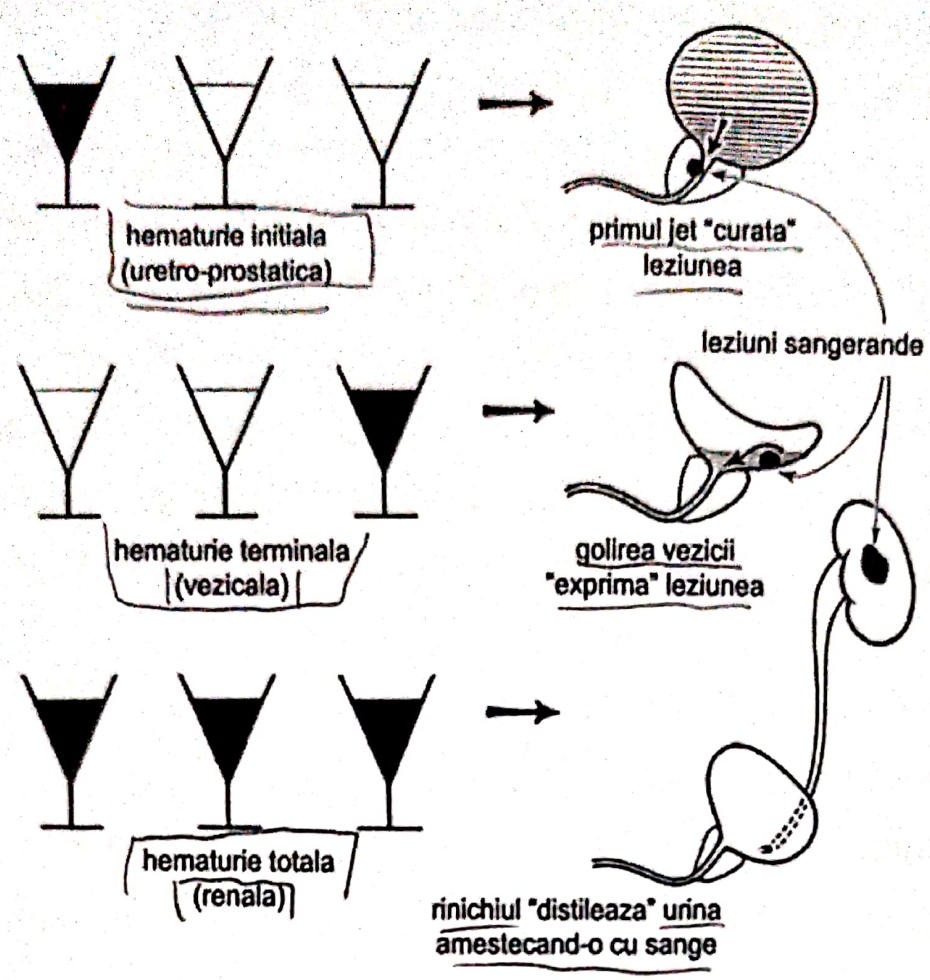

Fig. II.7 - Diagnosticul hematuriei macroscopice – proba celor 3 pahare

2. EXAMENUL CLINIC AL RINICHILOR

Nu este cazul să amintim că rinichii sunt organe dispuse retroperitoneal având raporturi posterioare cu musculatura sacro-lombară şi coastele 11 respectiv 12 iar anterior duodenul, colonul ascendent şi ficatul (pe dreapta), coada pancreasului, splina, colonul descendent (pe stânga). Dispunerea lor anatomică este, cel mai adesea, cauza unui examen clinic sărac în informaţii.

Cu toate acestea:

a) **Inspecţia** regiunii lombare poate evidenţia:

- cicatrici lombare martore ale unor operaţii anterior efectuate;

Scanned with OKEN Scanner

- poziția antalgică a pacientului posibil datorată unei supurații perinefretice;
- existența edemului și a roșeții tegumentelor aceleiași regiuni premonitor fistulizării unei supurații anterior amintite (situație clinică rar întâlnită, ca să nu mai pomenim de apariția de bule de gaz printr-un orificiu fistulos lombar pe unde se scurgea și puroi cauzat de o pionefroză litiazică fuzată în colonul descendent!);
- mărirea și deformarea regiunii lombare cel mai adesea unilateral (în tumorile renale, chistele renale voluminoase) dar și bilateral (la pacienții slabi cu maladie polichistică).

b) **Palparea rinichiului rămâne cea mai „plină de informații" metodă de explorare urmărindu-se depistarea unui rinichi mare, cel mai adesea tumoral (lomba plină posibil a se datora și unei tumori retroperitoneale, unei pionefroze sau unui hematom renal posttraumatic), mobilitatea anormală a rinichiului (întâlnită uneori în ptoza** renală) și, mai cu seamă, așa-numitul semn al „contactului lombar cu balotare abdominală" din tumorile renale.

Cele trei procedee clasice:

- Guyon: palparea bimanuală care percepe balotarea rinichiului și contactul său lombar; (vezi fig.II.8)
- Glénard: palparea cu o singură mână care percepe rinichiul și mobilitatea sa în timpul mișcărilor respiratorii; (vezi fig.II.9)
- Israël: palpare bimanuală în decubit lateral; (vezi fig.II.10) sunt ilustrate în fotografiile următoare.

Scanned with OKEN Scanner

Fig. II.8 - Palparea bimanuală a rinichiului (metoda Guyon)

Fig.II.9- Palparea rinichiului cu o singură mână (metoda Glénard)

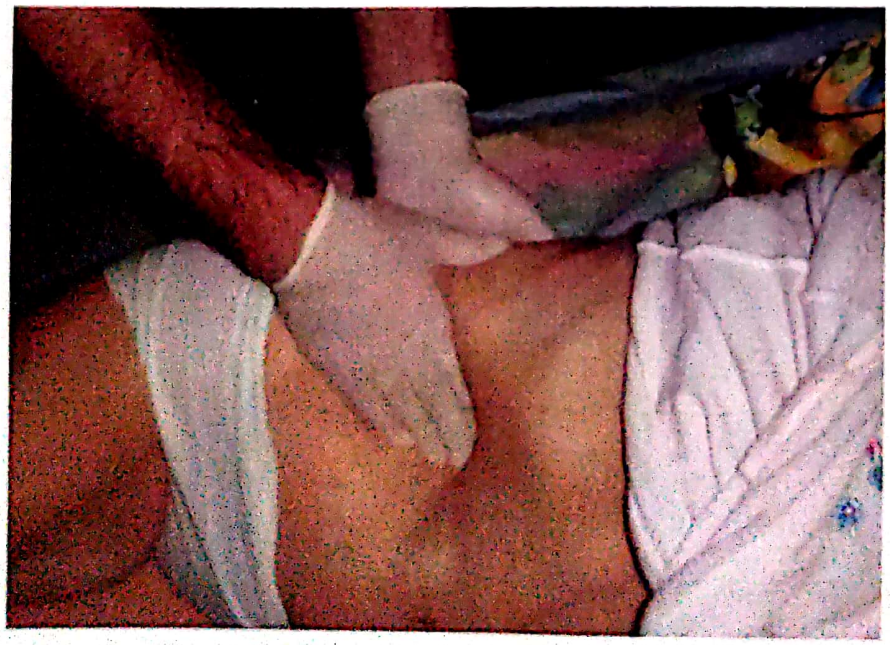

Fig.II.10 - Palparea bimanuală a rinichiului cu pacientul în decubit lateral (metoda Israël)

Scanned with OKEN Scanner

Cred că proiecția cutanată a durerii, posibil cauzată de o maladie renală şi exprimată clinic prin descrierea unor "puncte" dureroase – costo-vertebral (Guyon), supra intraspinos (Pasteau), costomuscular – ține mai mult de istoria semiologiei decât de beneficiul lor actual.

c) **Percuția** rinichiului are valoare din ce în ce mai redusă de când examinarea ecografică, de exemplu, ne aduce mult mai multe informații decât clasica manevră Giordano (prezentă sau absentă). Nu cred că provocarea durerii la un pacient aflat şi aşa în suferință ne poate lărgi cu mult bagajul informativ clinic! (vezi fig.II.11)

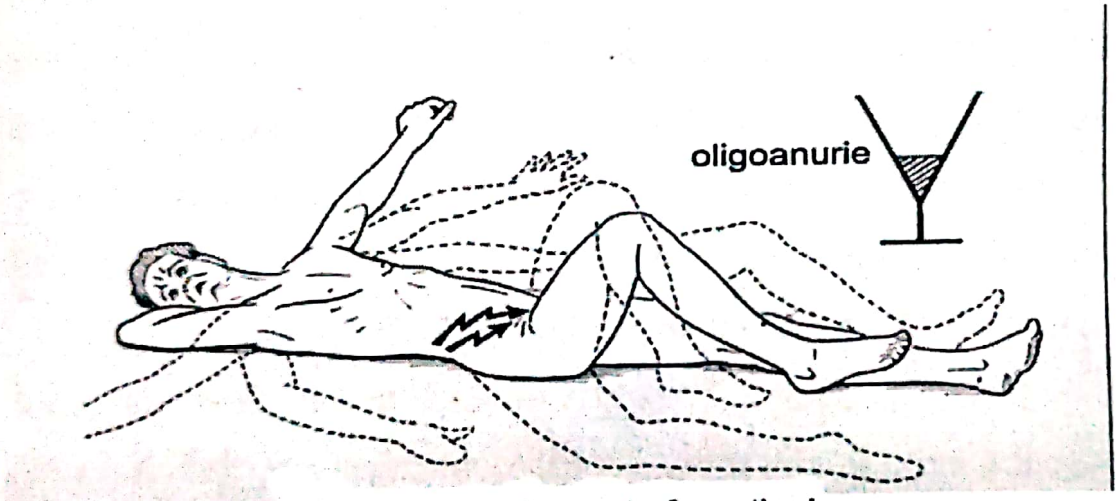

Fig. II.11 Colica nefretică – L. Léger, Semiologie Chirurgicale, Masson et Cie, 1964; p. 391

d) **Auscultația** regiunii lombare şi a regiunii abdominale anterioare poate depista, la un pacient hipertensiv, zgomotul de suflu sau de uruitură continuă şi puternică particular unei stenoze de arteră renală sau ilustrativ pentru o fistulă renală arterio-venoasă. Pentru a realiza aceasta e nevoie să fii avertizat despre ceea ce e posibil să auzi şi să ai, bineînțeles, un stetoscop.

Scanned with OKEN Scanner

3. EXAMENUL CLINIC AL CĂILOR URINARE SUPERIOARE (URETERE)

Reamintim că anatomia topografică descrie ureterelor trei porțiuni: lombară, iliacă şi pelvină. Dacă prima porțiune este "apărată" anterior de masa intestinală şi posterior de "cuşca" muscular-vertebrală, celelalte două porțiuni sunt total ascunse explorării clinice şi chiar imagistice de scheletul osos. Deşi clinicienii francezi au descris la sfârşit/început de secol XIX/XX mai multe "puncte ureterale" cutanate (ureteral superior – Pasteau sau subcostal Bazy-Albarran, ureteral mijlociu – Turneaux şi ureteral inferior Pasteau) corespunzătoare unei sensibilități palpatorii probabil datorate proiecției durerii pieloureterale şi legate de situarea etiologică (calcul, cheag, tumoră ureterală) a respectivei dureri într-o anumită porțiune de ureter, putem afirma fără tăgadă că examenul clinic este sărac în informații.

De acest lucru sunt convinşi şi uro-radiologii care practică litotriție extracorporeală, localizarea ecografică a unui calcul ureteral fiind deosebit de dificilă, chiar localizarea radiologică a unui calcul radioopac fiind uneori imposibilă din cauza scheletului osos.

4. EXAMENUL CLINIC AL ZONEI HIPOGASTRICE (VEZICA URINARĂ)

În regiunea hipogastrică se proiectează vezica urinară. Atunci când este goală Legueu a stabilit că este nevizualizabilă, nepalpabilă, nepercutabilă lucru datorat proiecției sale retrosimfizare. Fără intenția de a face paradă de

Scanned with OKEN Scanner

erudiție credem că este nimerit a aminti existența unui spațiu anatomic numit "prevezical" şi situat retrosimfizar – spațiul lui Retzius descris de Andres-Adolphe Retzius (1796-1860, Stockholm) frate cu alt medic militar şi chirurg vestit al timpului Magnus-Christian Retzius (Lund, 1793-?), spațiu în care se pot dezvolta sângerări postoperatorii dezagreabile.

Este aproape clasic desenul din "Semiologia chirurgicală" a lui L. Léger în care zona hipogastrică "stă să explodeze" fiindcă vezica urinară supradestinsă nu poate fi evacuată. (vezi fig.II.12; fig.II.13).

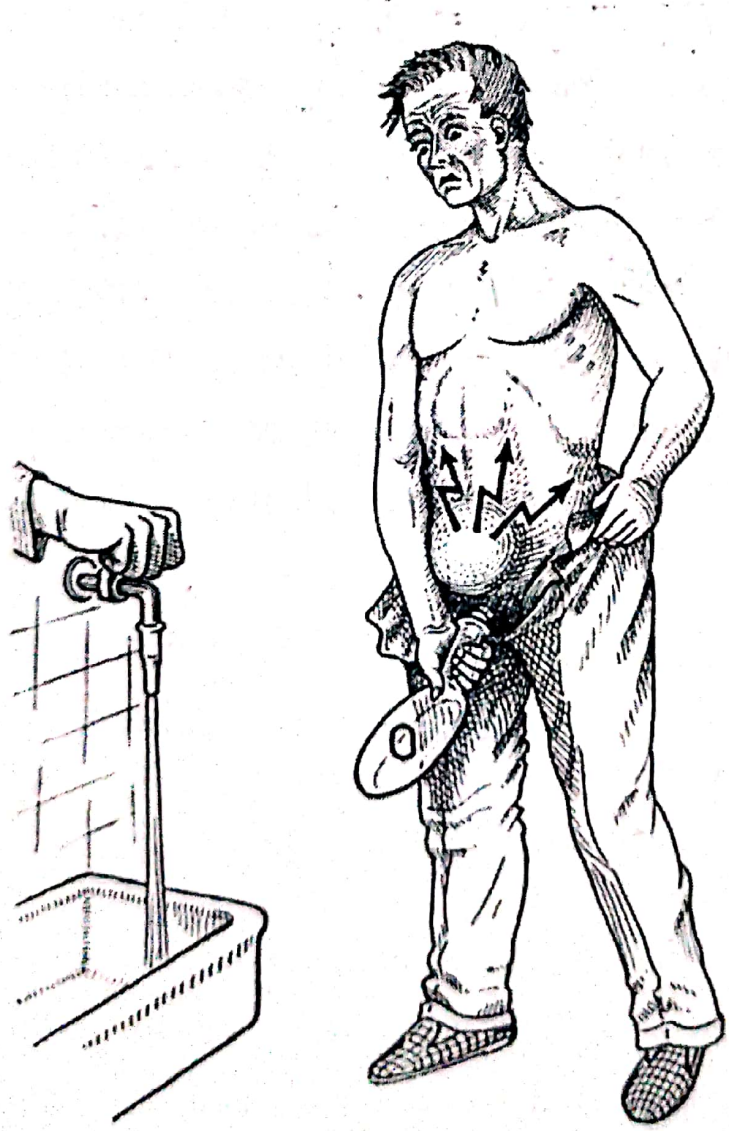

Fig. II.12 - Retenția acută de urină

Scanned with OKEN Scanner

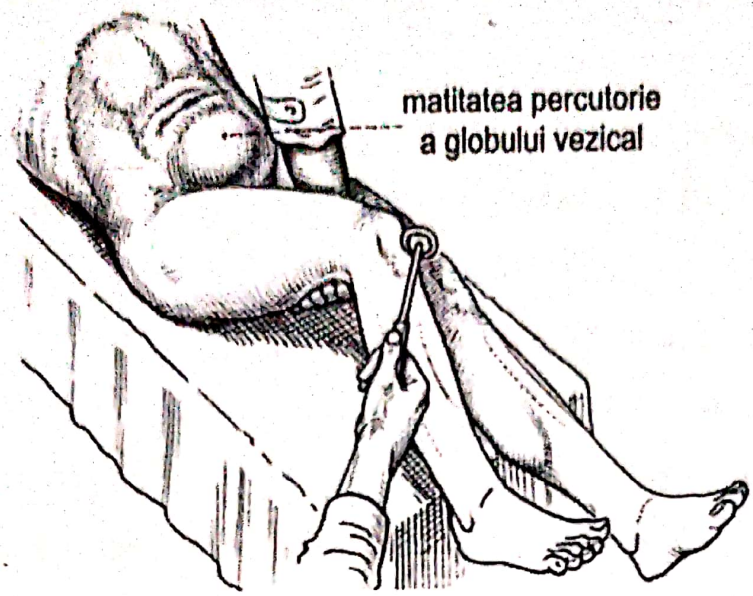

Fig. II.13 - Retenția acută de urină

CaP = cancer de prostata

Chiar şi intuitiv pot fi nominalizate o serie întreagă de cauze ce pot conduce la imposibilitatea de a evacua vezica urinară. De exemplu: hiperplazia benignă a prostatei (adenomul de prostată), cancerul de prostată (CaP), tumorile vezicale superficiale, situate în apropierea colului vezical, „*plonjante*" înspre uretra prostatică, tumorile vezicale infiltrative cu sediu trigonal sau pericervical, precum şi litiaza vezicală (vezi fig.II.14).

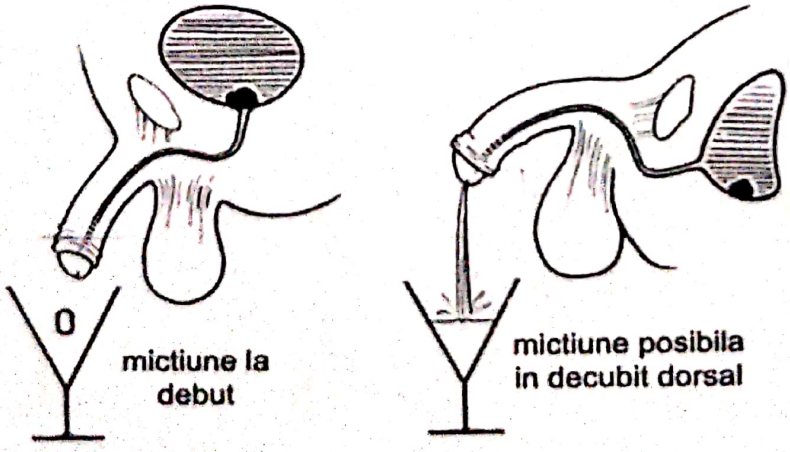

Fig. II.14 - Întreruperea jetului urinar datorată litiazei vezicale

Scanned with OKEN Scanner

a) **Inspecția** regiunii hipogastrice vizualizează uneori, mai ales pentru privirile avizate, prezența unei deformări rotunde - ovoidale, situată median, nedeplasabilă în decubit lateral, cu axul mare pe linia periombilicală, uneori dureroasă spontan şi la palpare, alteori atât de bine tolerată încât pacientul nici nu îşi face probleme, evident greu de observat la obezi.

b) **Palparea** regiunii hipogastrice sumată cu

c) **Percuția** respectivei regiuni poate să evidențieze această entitate cronică -"globul vezical" (vezi fig.II.12) la pacienții obezi mai sus menționați.

Retenția acută de urină (RAU) sau retenția cronică de urină, incompletă sau completizată, au ca expresie clinică acelaşi numitor comun: globul vezical „acut" (sau) instalat „cronic" (glob vezical moale, pe o vezică cu detrusor ineficient). Aceste două componente ale examinării clinice, *palparea* şi *percuția*, urmate de o „anestezie" corespunzătoare (spinală de dorit) pot evidenția respectiva masă tumorală subombilicală cu o concavitate caudală. Sunt rarisime situațiile în care clinicianul avizat poate să sesizeze diferența percutorie între o tumoră lichidiană (globul vezical) şi o tumoră solidă (sarcom de canal omfalic, de uracă) extrem de rar întâlnite (sau alt tip de tumoră solidă cu localizare hipogastrică).

5. EXAMENUL CLINIC AL PENISULUI ŞI AL URETREI

Clinicienii ştiu că uretra masculină are aproximativ 20-22 cm lungime, iar cea feminină 3-4 cm. La bărbat este stabilită împărțirea: uretră anterioară-spongioasă (cu

Scanned with OKEN Scanner

subdiviziunile uretră *peniană*, *bulbară*) şi uretră posterioară (*membranosă şi prostatică*).

Inspecţia penisului poate vizualiza situaţii imposibil de a fi explicate cu logica actuală (fimoza congenitală la un bărbat de 39 de ani, căsătorit, având trei copii, cu carcinom spinocelular eroziv al glandului şi adenopatie inghinală inflamatorie, care procrease fără să-şi decaloteze vreodată glandul - la data examinării acest lucru era imposibil ceea ce a necesitat circumcizie de urgenţă sau hipospadias balanic la demnitar militar trecut prin multe comisii de expertizare a sănătăţii sale şi prezentat la medic pentru hematurie macroscopică).

Uneori mai poate fi vizualizată şi varianta deschiderii meatului uretral pe faţa dorsală a penisului - *epispadias*. Acesta poate fi *penian* sau *total* – varianta extrofiei vezicale greu rezolvabilă chirurgical.

Tot actul inspecţiei clinice atente poate vizualiza *uretroragia* - scurgerea de sânge la nivelul meatului uretral (vezi fig.II.15) sau *uretroreea* - prezenţa secreţiei uretrale purulente în infecţiile uretrale anterioare (uretrită acută), prezenţa unor *tumorete sesile*, cel mai adesea papilomatoase la nivelul fosei naviculare procidente la nivelul meatului sau *micşorarea calibrului respectivului meat*

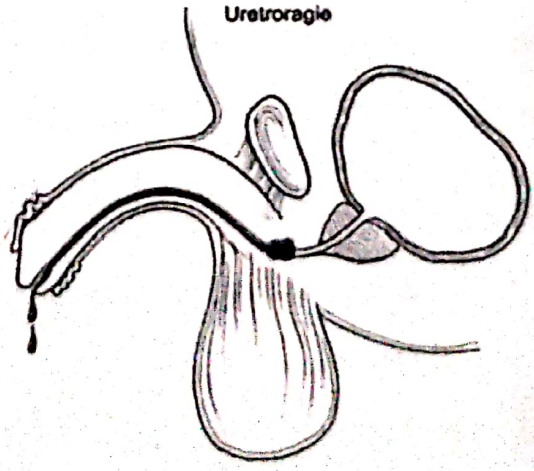

Fig. II.15 - Uretroragia

Scanned with OKEN Scanner

uretral - stenoza de meat, de cauză inflamatorie sau posttraumatică.

Prezența unor traiecte fistuloase peniene sau penoscrotale cu punct de plecare uretral (mărturie a unor abcese periuretrale fistulizate) nu este greu de vizualizat.

La fel de simplu este de văzut dacă pacientul, adolescentul sau tânărul bărbat se află în imposibilitatea de a-şi decalota prepuțul situație clinică numită *fimoză*; sau după o decalotare nu mai poate readuce prepuțul în situația anterioară - *parafimoză*. Cu siguranță că la fel de uşor pot fi vizualizate şi existența unor supurații balanoprepuțiale - *balanopostatitele* sau chiar prezența unor calcificări la acest nivel - mărturie a unei decalotări „ancestrale"! (situație întâlnită de noi, greu rezolvabilă chirurgical şi numită eufemistic - *litiază balanoprepuțială*)!

Palparea penisului poate să sesizeze cel mai adesea prezența indurației plastice a corpilor cavernoşi (*maladia La Peyronie,* 1743), adică existența unor zone dure, rigide la nivelul corpilor cavernoşi care fac intromisiunea dificilă din cauza recurbării penisului erect.

Patologia uretrală feminină poate consta în rare cazuri şi în *stenoze de meat uretral* şi în prezența de leziuni inflamatorii la acest nivel.

Specialistul urolog întâlneşte cu deosebire *ectropionul de mucoasă uretrală* vizualizabil sub forma unei tumorete roşii-violacee, prolabate, ireductibile, a porțiunii anterioare a uretrei, nominalizată drept „polip uretral". Examenul vaginal cu valve şi completat cu tactul vaginal poate evidenția fistulele uretrale.

Scanned with OKEN Scanner

6. EXAMENUL CLINIC AL SCROTULUI ŞI AL CONŢINUTULUI SĂU

Este de mirare că o zonă atât de expusă examinării clinice, din considerente aşa zis pudice, dar cu siguranţă şi datorită comodităţii, este atât de des trecută cu vederea când este cazul de a fi examinată clinic.

Inspecţia şi palparea trebuie să se adreseze atât învelişului scrotal, cât şi conţinutului său. Nu intră în discuţie percuţia şi auscultaţia, dar vechii şi pricepuţii semiologi au inventat *diafanoscopia* metodă care constă în explorarea translucidităţii unui scrot tumoral cu ajutorul unei surse luminoase- tehnica la care s-a renuntat astazi.

- Posibila *mărire de volum* a hemiscrotului:

➢ *Dureroasă* - în inflamaţiile epididimului testicular şi în traumatisme orhiepididimare;

➢ *Nedureroasă* – în tumori testiculare şi epididimare, hidrocel idiopatic, hematocel sau chiste epididimare, persistenţă de canal peritoneo-vaginal (hidrocel comunicant).

- Prezenţa unui *orificiu fistulos* prin care se scurge puroi - în cazul unui abces orhiepididimar fistulizat la scrot;
- Prezenţa *semnelor celsiene* (*rubor, tumor, calor, dolor, functio laesa*) în epididimite şi orhiepididimite;
- *Inegalitatea* celor două burse scrotale cu, eventual, lipsa unui testicul din bursă. Aceasta se numeşte *criptorhidie* (bilaterală până la 25% din cazuri), (vezi fig.II.16) când testiculul este oprit pe traiectul pe care în mod normal ar trebui să-l urmeze (descensus testis) sau *ectopie* testiculară - dacă testiculul se găseşte pe un traiect aberant.

Scanned with OKEN Scanner

- *afecțiuni vasculare* - varicocel idiopatic, torsiune de cordon spermatic manifestată prin edem scrotal;
- *tumorile solide* (testiculare, epididimare) sau *lichide* (chiste de epididim, de cordon);
- *hernia inghinoscrotală vera* sau *hernie prin persistența canalului peritoneo-vaginal.*

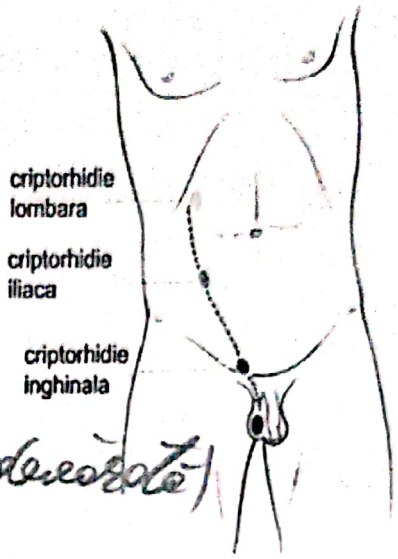

Fig. II.16 - Criptorhidia

Palparea burselor scrotale efectuată în orto şi clinostatism constată şi întăreşte aceleaşi elemente semiologice anterior precizate:

- *anorhidia* uni sau bilaterală, absența epididimului, prezența hidatidei Morgagni;
- elementele de diagnostic ale diferitelor *afecțiuni inflamatorii specifice* (TBC, sifilis, gonoree) sau *nespecifice* (vezi fig.II.17);

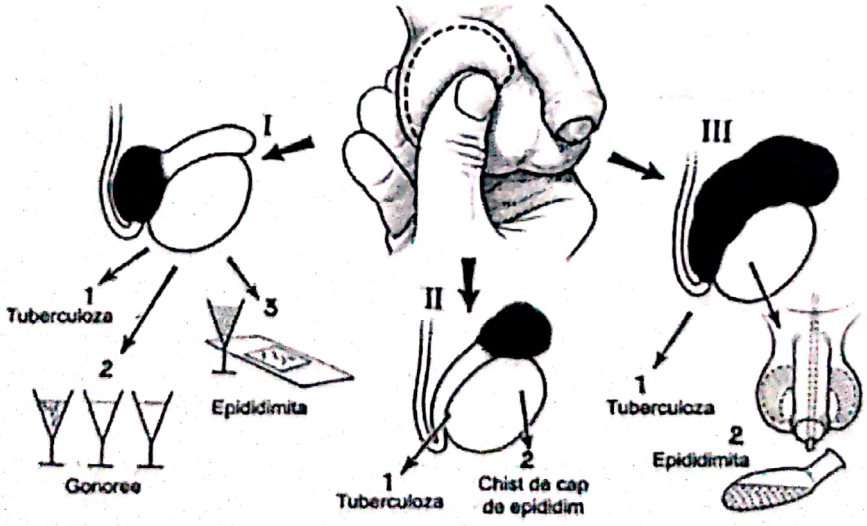

Fig.II.17 - Elemente de diagnostic ale diferitelor afecțiuni inflamatorii orhiepididimare.

Scanned with OKEN Scanner

• *afecțiuni vasculare* - varicocel idiopatic, torsiune de cordon spermatic manifestată prin edem scrotal;

• *tumorile solide* (testiculare, epididimare) sau *lichide* (chiste de epididim, de cordon);

• *hernia inghinoscrotală vera* sau *hernie prin persistența canalului peritoneo-vaginal.*

Palparea testiculară va preciza consistența sa (omogenă, ferm renitentă), volumul, suprafața, sensibilitatea, atrofia sau chiar absența acestuia (congenitală sau postchirurgicală) (vezi fig.II.18). Pachetele vasculare dilatate în cazul *varicocelului* au fost comparate cu „intestinele de pasăre". Nu se va omite nici palparea orificiului inghinal superficial tocmai pentru a preciza posibilele variante de hernie inghinală.

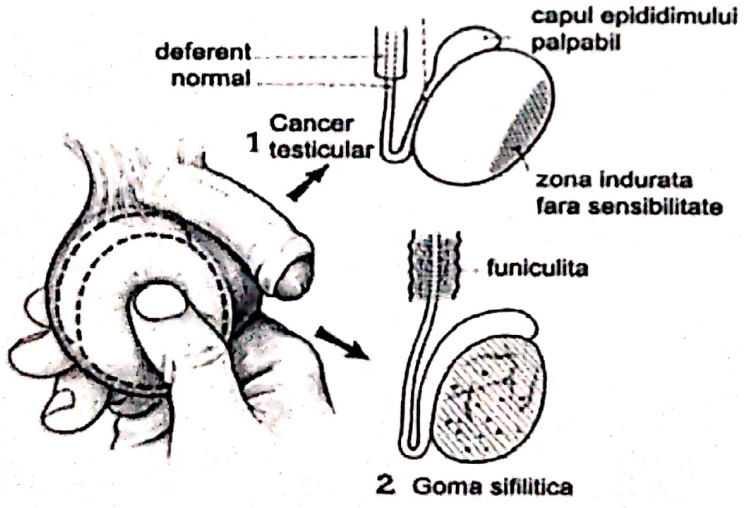

Fig. II.18 -Tumora testiculară şi goma sifilitică

7. EXAMINAREA PENISULUI, PROSTATEI ŞI A VEZICULELOR SEMINALE

A efectua un ***tuşeu rectal*** înseamnă a fi un medic bun şi competent din moment ce această manoperă o învață toți studenții de la medicină. E cunoscută butada lui William Osler

Scanned with OKEN Scanner

potrivit căreia *„un bun diagnostician trebuie să ştie să bage un deget pe gât şi altul în rect"!*

Fiindcă indexul explorator poate fi considerat şi o prelungire a altor simțuri, precizarea unui diagnostic nu stă niciodată în acuratețea receptorilor tactili aflați pe fața ventrală a falangei a 3-a. Aceasta se datorează faptului că metoda - ca orice altă metodă - are limitele ei! Prin tactul rectal noi simțim, în cel mai bun caz, doar jumătate din glanda prostatică, iar restul, adică *„fața nevăzută a lunii"* (prostata e relativ rotundă şi poate fi comparată cu un elipsoid), ne scapă.

Nu avem cunoştință la examenul clinic cu ceea ce se întâmplă în porțiunea de organ dezvoltată înspre vezica urinară şi simfiza pubiană. Pot exista şi alte situații clinice, din fericire nu foarte des întâlnite ce pot duce la confuzie: cancer de prostată dezvoltat pe o prostată atrofică, cancer prostatic moale pretabil la confuzie cu prostatita, sau cancer de prostată dezvoltat (în jur de 10% din cazuri) în porțiunea ventrală a prostatei (despre care vorbeam anterior).

Tuşeul rectal – TR - presupune examenul organelor genitale şi urinare interne: prostată, vezicule seminale, uretră, vezică urinară.

Indicațiile TR nu sunt strict legate de patologia urologică, de aceea importanța datelor clinice obținute cât şi tehnica de efectuare au importanță multidisciplinară. Pentru a exemplifica această informație menționăm în continuare câteva specialități în care examenul este recomandat.

- TR efectuat de chirurgul ce practică chirurgia abdominală sau abdomino-pelvină (digestivă): fundul de sac

Scanned with OKEN Scanner

Douglas dureros („țipătul fundului de sac peritoneal", din peritonite sau pelviperitonite, induraţia Douglas-ului, care după puncționare poate confirma existența hemoperitoneului), sfincterul şi canalul anal (pentru fistule sau /si supuraţii ano-perianale, hemoroizi, corpi străini endorectali), conținutul digestiv (aspectul scaunului sau a materiilor fecale rămase pe mănuşă (melenă sau rectoragie), cavitatea rectală (tumoră).

- TR efectuat de urolog permite explorarea prostatei, veziculelor seminale, uretrei posterioare - când există un cateter uretral - şi a vezicii urinare; ne interesează: rapoartele anatomice, supleţea sau rigiditatea peretelui, sensibilitatea şi mobilitatea acestora. Pentru explorarea prostatei se impune palparea bimanuală (mâna stângă comprimând hipogastrul iar mâna dreaptă – reprezentată de indexul examinator – urmează mişcări transversale şi longitudinale blânde) efectuată după clismă evacuatorie şi evacuarea vezicii urinare.Cele mai bune informatii le obținem atunci când facem tuşeul rectal sub rahianestezie.

- TR efectuat de ginecolog poate oferi informații legate de statistica pelvică, bombarea, indurarea sau sensibilitatea fundului de sac Douglas (pelviperitonite, hemoperitoneu, tumoare ovariană sau/şi sarcină ectopică complicată în evoluție); informațiile oferite de EDR şi coroborate cu EVD, pot stabili, simplifica diagnosticul diferențial şi pot evalua mai corect stadiul evolutiv al bolii.

- TR efectuat de oncologul care conduce hormonoterapia (din cancerul de prostată) sau/şi chimioterapia

Scanned with OKEN Scanner

sistemică (din tumorile vezicale infiltrative) poate fi util în monitorizarea evoluției bolii (stadiu local sau local avansat);

- TR efectuat de gastroenterolog ajută la diferențierea HDS(hemoragie digestiva superioara – melenă) de HDI (hemoragie digestiva inferioară – rectoragie) - şi poate lămuri dacă cauza ano-rectală explică sângerarea (rectocolită hemoragică, polipoză colo-rectală, diverticulită, tumoare ano-rectală); uneori colaborarea chirurgului cu gastroenterologul fiind benefică.
- TR efectuat de chirurgul de chirurgie infantilă este absolut obligatoriu atunci când ne aflăm în fața unui sindrom oclusiv (în ocluzia intestinală cu mecanism de invaginare);
- TR efectuat de medicul de familie (nu în mod sistematic) poate ajuta la diferențierea unei afecțiuni urologice (RCU cu glob vezical) de una ginecologică (uter fibromatos, tumoare ovariană).Tuseul rectal efectuat de medicul de familie a ajuta descoperirea a 17% din cazurile de neoplasm de prostata in Franta in 2001! Întotdeauna EDR se face cu acordul pacientului, cu blândețe (uneori şi sub anestezie loco-regională), căutând să nu agravăm sau să amplificăm suferința clinică.

Contraindicațiile TR sunt:

- Refuzul examenului (de către bolnav);
- Absența rectului şi a canalului anal (amputație abdomeno-perineală de rect);
- Supurații ano-perineale (în faza acută), fisuri anale (asociate cu spasm sfincterian, hemoroizi complicați (tromboflebită hemoroidală), stenozarea orificiului anal sau

Scanned with OKEN Scanner

PBP=puncție-biopsie prostatică

sclerozarea canalului anal (postinfecțioasă sau postradică), leziuni traumatice anoperineale (perversiuni sexuale, corpi străini endorectali introduşi în scop erotic).

Tehnica de examinare:

- După evacuarea vezicii urinare (sondă evacuatorie) şi a ampulei rectale (clismă evacuatorie), se poate administra bolnavului în sedație şi se parcurg următoarele etape:

Poziția bolnavului:

- ***decubit dorsal*** (cu picioarele în abducție şi semiflexie), poziția în decubit lateral drept (atunci când, după EDR urmează efectuarea unui examen ultrasonografic endorectal ± PBP).
- ***poziția ginecologică*** (manevra poate fi executată şi de alți specialişti la finele unui examen ginecologic);
- ***poziția genupectorală (genucubitală)-*** cu pacient sprijinit pe coate şi pe genunchi, ceva în genul rugăciunii mahomedane, folosită mai ales când examinatorul are degetul scurt;
- ***poziția cu pacientul culcat pe spate,*** cu membrele inferioare flectate pe bazin, gambele flectate pe coapse, cele două membre fiind uşor îndepărtate;
- la pacienții vârstnici, greu mobilizabili, ***poziția ortostatică*** cu trunchiul flectat şi sprijinit de o masă sau un pat, poate fi de ales.

Elementele semiologice care trebuie analizate şi consemnate se află în tabelul „Protocolul tuşeului rectal" (vezi tabel. II.1).

Scanned with OKEN Scanner

Tabel II.1 Protocolul tuşeului rectal

ANUS ŞI RECT						
1	Tonus sfincterian	normal	diminuat	crescut		
2	Indurație	da	nu			
3	Noduli	da	nu			
4	Formațiune tumorală	da	nu			
5	Polipi	da	nu			
6	Carcinom inelar	da	nu			
7	Fisură anală	da	nu			
8	Abces anal	da	nu			
9	Fistule anale	da	nu			
10	Scleroză anală	da	nu			
11	Hemoroizi prezenți	da	nu			
PROSTATA						
12	Suprafață	netedă	neregulată			
13	Simetrie	simetrică	asimetrică			
14	Şanț median	accentuat	şters	nedecelabil		
15	Contur	neted	rugos			
16	Margini	bine delimit	şterse			
17	Mărimea prostatei	normală	mărită	micşorată		
18	Consistența	elastica	dură	moale	păstoasă	fluctuentă
19	Mobilitatea mucoasei față de prostată	mobilă	aderentă			

Scanned with OKEN Scanner

20	Sensibilitate la durere	dureroasă	nedureroasă			
21	Noduli prezenți	da	nu			
22	Localizarea nodulilor	lob drept	lob stâng			
23	Prezența zonelor indurate dureroase	da	nu			
24	Mucoasa rectală	mobilă	fixă			
25	Sensibilatea dureroasă a țesuturilor învecinate	da	nu			

Etapele succesive ale examenului, după protejarea degetului examinator cu mănuşă şi lubrefierea sa cu vaselină presupun: îndepărtarea pliruilor anale, evaluarea tonusului sfincterului anal (Semnul "clapetei de pian"), explorarea conținutului endorectal şi evidențierea traiectelor fistuloase, a hemoroizilor sau a tumorilor rectale ampulare sau/şi a corpilor străini rectali, explorarea succesivă a uretrei posterioare (care necesită un reper uretral – sondă sau dilatator metalic), a prostatei (conformație, simetrie, sensibilitate, omogenitate, folosind mişcări blânde longitudinale şi transversale (dimensiuni aproximative, existența sau ştergerea şanțului median), a vezicii urinare (cu eventual semn al "hematuriei provocate" descris de Prof. Dr. O. Franke) şi a fundului de sac Douglas iar în final a lumenului rectal (tumori stenozante, polipoză rectocolică, rectocolită ulcero-hemoragică, flegmon de fosă ischio-rectală fistulizat în lumenul rectal).

Scanned with OKEN Scanner

Odată examenul terminat, trebuie să examinăm mănuşa (extrasă din lumenul rectal), aspectul materiilor fecale şi aspectul sângelui (vechi în melenă şi proaspăt în rectoragie) atunci când acesta este prezent. Pentru patologia urologică, mai ales atunci când este vorba de afecţiuni inflamatorii (prostatită sau adenomită) sau neoplazice (neoplasm prostatic sau tumori vezicale infiltrative) este recomandabil ca examenul să fie efectuat şi repetat periodic (aprecierea evolutivă a bolii) iar, dacă reactivitatea (sau/şi comportamentul bolnavului) examinat este exagerată, se impune a recurge la o anetezie loco-regională (sau generală, de scurtă durată).

Trebuie să adăugăm că veziculele seminale nu se palpează în mod normal; se palpează doar în caz de veziculită, tumoră de vezicule seminale sau în caz de cancer prostatic (veziculă *„în cap de taur"*-coarnele fiind veziculele seminale).

Încheierea acestui capitol probabil că ar fi mult mai săracă şi mai anostă dacă nu ar cuprinde un citat din cele scrise de un vestit chirurg român al secolului XX - Profesorul Ion Juvara: *„Indiferent de noutatea şi complexitatea metodelor paraclinice de investigare, examenul clinic îşi păstrează întreaga valoare; observaţia omului de către om oferă adevăruri ce nu îmbătrânesc niciodată"*. Nimic mai adevărat decât aceasta!...

Scanned with OKEN Scanner

III. EXPLORAREA IMAGISTICĂ ÎN UROLOGIE

Tehnici de explorare

1. ECOGRAFIA

Ecografia este o tehnică de explorare imagistică cu largă răspândire deoarece permite obținerea unor informații foarte utile medicului. Este o metodă necostisitoare (se poate practica în condiții de clinică, ambulatoriu sau cabinet de medicină generală), nu necesită pregătirea prealabilă a pacientului iar materialele consumabile sunt puține şi ieftine, poate fi efectuată şi fără pregătire, la pacienți în colică, nu deformează dimensiunile organelor, putând fi utilizată în controalele periodice ale pacienților.

Prin definiție ecografia este o metodă ,,în timp real", oferind imagini dinamice. Deşi este performantă şi suficient de exactă, ecografia prezintă şi o serie de limite care trebuie cunoscute: este artefactogenă, greu de efectuat şi poate prezenta erori la pacienții supraponderali. De asemenea este o metodă subiectivă şi dependentă de examinator.

În ceea ce priveşte aparatul reno-urinar, ecografia poate examina practic orice regiune, mai puțin ureterele iliace, fiind indicată ca screening în analiza patologiei zonale.

a. Ecografia renală decelează anomaliile de formă, poziție, număr, dimensiune şi structură ale rinichiului, indicațiile acestei examinări fiind numeroase: infecții ale tractului urinar, hematurie, obstrucții, mase tumorale, calculi, anomalii congenitale, chisturi renale, insuficiență renală, monitorizarea rinichiului transplantat, ghidarea puncției percutane diagnostice

Scanned with OKEN Scanner

HN = hidronefroză UHN = ureterohidronefroză

sau terapeutice, studiul arterelor renale şi al ramurilor lor în ecografia Doppler color.

Dimensiunile renale variază normal între 10-12 cm lungime, 5-6 cm lățime şi aproximativ 3 cm grosime, cu o diferență de lungime între cei doi rinichi de maxim 2 cm.

Parenchimul renal este hipoecogen comparativ cu sinusul renal, iar grosimea lui, „indicele parenchimatos", trebuie să fie minim 15 mm mediorenal. Ecogenitatea mai crescută a sinusului renal se datorează țesutului adipos şi numeroaselor interfețe de la acest nivel.

Ecografia poate depista formațiuni înlocuitoare de spațiu cu structură lichidiană (transsonică), solidă (hiper sau hipoecogenă) şi mixtă, cu sau fără calcificări.

Tumorile renale pot fi benigne sau maligne şi pot fi depistate ecografic în proporție de 96-98 % chiar şi atunci când sunt de numai 1-2 cm.

Litiaza renală pote fi diagnosticată ecografic atunci când calculii au peste 4 mm şi apar ca imagini intens ecogene cu con de umbră posterior, indiferent de natura lor biochimică!

HN îmbracă ecografic un aspect chistic aparte, cu chisturi confluente într-o zonă centrală - calicele dilatate confluează în bazinetul dilatat. Dacă se asociază şi dilatarea ureterului, apare UHN.

b. Ecografia VU

Ecografia este metoda de primă intenție în examinarea VU. Abordul poate fi suprapubian, endocavitar (ecografie transuretrală endovezicală), transrectal sau transvaginal. Aspectul ecografic depinde de gradul de umplere al VU şi de secțiunea efectuată. Ecografia permite decelarea unor anomalii

Scanned with OKEN Scanner

parietale (tumori vegetative sau infiltrative, diverticuli intramurali), a calculilor, a corpilor străini intravezicali (fragmente de sondă, sondă „double J"), a diverticulilor şi a malformaţiilor joncţiunii uretero-vezicale (megaureter, ureterocel), a reziduului vezical.

c. Ecografia prostatei şi a veziculelor seminale

Prostata se evidenţiază la baza vezicii urinare în cazul ecografiei transabdominale, suprapubiene, dar vizualizarea prostatei se poate face şi endocavitar transrectal.

Se pot poate evidenţia hipertrofia de prostată, supuraţiile, formaţiunile chistice, litiaza prostatică precum şi patologia veziculelor seminale (agenezie, hipoplazie – resonsabile de sterilitate masculină, chisturi, ectazii, calcificări).

Ecografia endorectală oferă cele mai precise date, putându-se efectua măsurători lineare şi volumetrice reale. Se foloseşte pentru investigarea leziunilor suspecte deoarece permite şi efectuarea puncţiei-biopsie.

d. Ecografia uretrei masculine

Uretra în stare de vacuitate nu se identifică ecografic. După umplere anterogradă sau retrogradă se vizualizează lumenul transsonic mărginit de pereţii hiperecogeni. La nivelul uretrei se pot evidenţia stricturi, calculi sau diverticuli.

e. Ecografia testiculară

Ecografia testiculară este utilizată pentru examinarea hidrocelului, tumorilor testiculare şi a altor leziuni, precum şi pentru localizarea şi examinarea testicolului ectopic. În mod normal testicolul este ovoid, de aproximativ 3,5 cm lungime şi 3 cm lăţime, cu o ecogenitate medie. Mediastinul apare ca o linie ecogenă paralelă cu epididimul. Capul epididimului este situat

Scanned with OKEN Scanner

lateral de polul superior al testicolului şi are un diametru de 5-15 mm.

RRS = radiografie renală simplă

2. RADIOGRAFIA RENALA SIMPLA (RRS) sau **radiografia abdominală standard** poate aduce informaţii asupra patologiei reno-uretero-vezicale fără a utiliza substanţe de contrast.

- RRS se efectuează cu pacientul în decubit, pe filme 30/40 considerându-se a fi corect executată atunci când sunt vizibile vertebrele lombare, cu apofizele transverse, coastele a XI-a şi a XII-a, muşchii psoas cu marginea lor externă desenată net, opacităţile renale, oasele iliace şi marginea superioară a simfizei pubiene.
- Acest examen aduce informaţii asupra morfologiei renale (dimensiuni, formă, poziţie), pune în evidenţă opacităţile anormale (calculi, calcificări) la nivel renal, ureteral sau vezical; alte calcificări abdominale (ganglioni calcificaţi, calcificări tumorale, tbc, calculi biliari); precede examenul urografic.
- Ca etapă obligatorie în tehnica urografică, pe o renală simplă se urmăreşte: pregătirea intestinului; poziţionarea pacientului şi a casetei; alegerea corectă a elementelor de expunere şi developare; poate evidenţia prezenţa de gaz la nivelul căilor excretorii – expresie fie a unei fistule cu tubul digestiv, fie a unei infecţii cu anerobi la pacienţii cu diabet dezechilibrat; modificări şi/sau leziuni osteoarticulare la nivelul scheletului investigat, metastaze la bazin sau coloană.

3. UROGRAFIA INTRAVENOASA (UIV)

- Presupune efectuarea radiografiei renale simple + UIV + cistografia + cistometrografia micţională şi cistografia postmicţională (reziduul):

UIV = urografie intravenoasă

Scanned with OKEN Scanner

SDC = substanțe de contrast

- *pregătire:*

a. *medicamentoasă:* antialergice, antihistaminice, sedative, cortizon;

b. *dietă:* fără alimente care în mod frecvent provoacă flatulență (dulciuri, lactate, fructe, legume, băuturi dulci, carbogazoase). Restrângerea consumului de apă cu 12 ore înainte de urografie este benefică concentrării substanței de contrast!

- Substanțe de contrast (SDC): cu osmolaritate scăzută, nonionice: Iopamiro, Ultravist, Omnipaque (1ml-300, 0,8-360). Reacțiile alergice pot merge de la forme moderate (grețuri, căldură, roşeață locală la locul injecției, urticarie) până la reacții generale severe (stare lipotimică, dispnee expiratorie, bronhospasm).

Urografia intravenoasă (UIV) urmăreşte radiografic eliminarea de SDC prin rinichi:

- la 5 min – test funcțional - eliminare simetrică, bilaterală, egală;
- la 20 min – film morfologic – pielocaliceal şi ureteral;
- cistografia -repleție micțională, postmicțională;

Manevre din timpul examenului:

- UIV în decubit ventral – pungile stagnante se opacefiază mai bine.
- Compresiunea ureterală Colez – compresiune la nivelul strâmtorii superioare a pelvisului. Contraindicații: persoane în vârstă, afecțiuni obstructive reno-ureterale sau vezicale.

Scanned with OKEN Scanner

- Reinjectarea în cursul aceluiaşi examen a unei noi doze pentru ameliorarea imaginii.
- Clişee tardive – la 1h, 2h sau mai mult (24 h – rinichi mut urografic) se fac în funcţie de gradul distensiei în scopul precizării sediului obstrucţiei, uneori în procubit.
- Urografia în perfuzie – se utilizează la pacienţii cu uremie moderată, injectându-se 2ml/Kg corp de substanţă radioopacă 60% diluaţi în dextroză 5%.
- Administrarea de diuretic (Furosemid) – după filmul de la 20 min se injectează i.v. 2 fiole de Furosemid 1% şi se fac clişee din 2 în 2 min timp de 10 min. Este indicată în diagnosticul funcţional al hidronefrozei.
- Urografia minutată – test Ravasini - utilizată în studiul tensiunii renovasculare; constă în efectuarea de filme din min în min, începând de la sfârşitul administrării substanţei de contrast (SDC).

4. INVESTIGATIILE RADIOLOGICE RETROGRADE ALE APARATULUI URINAR

- Opacefierea unor segmente ale aparatului urinar în scop diagnostic necesare atunci când examenul UIV nu reuşeşte să furnizeze date suficiente diagnosticului şi sunt efectuate de urolog şi radiolog: uretrografia retrogradă, ureteropielografia, pielografia anterogradă.

a. Uretrografia retrogradă:

- este utilizată în diagnosticarea obstacolelor uretrale în completarea unei urografii căreia îi lipseşte timpul micţional; trebuie efectuată cu uretrogradul lent, pentru a nu se produce

Scanned with OKEN Scanner

UPG = ureteropielografie

extravazat spongiocavernos în timpul manevrei, transformând uretrografia în cavografie;

- acest tip de injectare se foloseşte pentru obținerea uretrografiei bipolare antero- şi retrograde, concomitent.

***b.* Cistografia retrogradă:**

- opacefierea retrogradă a vezicii urinare, din ce în ce mai puțin utilizată; utilă studierii refluxului vezical.

***c.* Ureteropielografia (UPG) şi pielografia:**

- sunt manevre care necesită efectuarea cistoscopiei, comportând riscurile acestora;
- după cateterizarea orificiului ureteral cu o sondă Chevassu, se injectează SDC, obținându-se opacefierea ureteropielocaliceală;
- pentru obținerea pielografiei se intubează orificiul ureteral şi se ascensionează un cateter ureteral standard până la nivelul joncțiunii pieloureterale unde se va injecta SDC, rezultând pielografia retrogradă;
- sub fluoroscopie imaginea UPR este: dinamică, poate fi amplificată, prelucrată, înregistrată dinamic sau static, contribuind decisiv la stablirea diagnosticului;

UPR este folosită pentru diagnostic în: litiaza renotransparentă; stenoze ureterale de diferite etiologii; tumori uroteliale ureteropielocaliceale; rinichi nefuncțional; tromboză de arteră renală.

5. RADIOGRAFIA PULMONARĂ în urologie:

- cea mai simplă metodă de căutare a depozitelor secundare pulmonare în vederea protocolului de diagnostic şi stadializare față + profil;

Scanned with OKEN Scanner

- necesară în urmărirea pacientului operat prin abord toraco-abdominal fie pentru o tumoră renală voluminoasă, fie pentru ablația unui tromb neoplazic al VCI, secundar unei tumori mai ales când este necesar drenaj pleural ulterior.

6. TOMOGRAFIA COMPUTERIZATĂ

- Metoda constă în posibilitatea de a diferenția prin secțiuni axiale de grosime reglabilă, țesuturi cu densități diferite situate în contact una cu alta. Reconstituind simetric aceste densități se obțin imagini convenționale în contact una cu alta, ce reprezintă secțiuni anatomice, la un anumit nivel.

- Densitățile au fost codificate în 2000 de nuanțe de gri, câte una pentru fiecare unitate convențională de densitate între 1000 UH (unități Hounsfield) cea mai mare densitate posibilă, compactă osului și -1000 UH cea mai mică densitate în corpul omenesc, aerul. Densitatea apei este egală cu 0 UH. Fiecare organ are limite de densitate normală; la rinichi -30 -60, urină -30, iar pentru grăsimea perirenală între -15 și -60 UH.

- Prin intermediul CT se elucidează rinichiul nefuncțional la UIV, se cercetează: pacientul uremic, cancerul renal, testiculul ectopic, pacientul politraumatizat sau traumatismul renal solitar.

CT fără substanță de contrast: leziuni calcificate renale, hemoragice, extravazări urinare – deoarece administrarea de SDC poate masca unele leziuni.

CT cu substanță de contrast: crește gradul informației imagistice.

Astăzi nu este admis ca un cancer renal să fie stadializat/operat fără CT!

Scanned with OKEN Scanner

- Manevre minim invazive ce se fac sub control tomografic: puncția chistelor renale, pancreatice, puncție biopsie ganglionară sau tumorală.

7. REZONANȚA MAGNETICĂ NUCLEARĂ

- La baza acestei investigații stau proprietățile nucleilor de hidrogen din corp. Energia emisă de atomii de hidrogen este colectată şi transformată prin variate programe de computer, în imagini. Aceste imagini sunt reflectarea densității hidrogenului în diferite țesuturi ale corpului, care poate fi modificată de diferite stări fizice, chimice, modificări celulare sau încărcătură lichidiană, caracteristicile țesutului. În urologie, aplicațiile clinice se referă la: malformații congenitale, patologie vasculară, stadierea neomplasmului – când evaluarea CT nu este concludentă. Singura substanță de contrast utilizată este acid Gd-DTPA (gandolinium dietilen triamono-penacetil).

Avantajele RMN	Dezavantajele RMN	Contraindicațiile RMN
Imagine în orice plan (transvers, sagital, coronal)	Viteză mică de desfăşurare	Pacienți cu anevrism intracranian
Câmp larg de vedere	Claritatea imaginii este, uneori, inferioară celei obținute prin CT	Clipurile metalice puse intraoperator
Contrast tisular bun		Fragmente metalice intraoculare
Imagine fără expunere la radiații ionizante		Purtătorii cu implanturi mecanice, electrice sau magnetice (pacemaker, biostimulatoare, neurostimulatoare etc)
Independență față de operator		Sarcina este o contraindicație relativă

Scanned with OKEN Scanner

8. INVESTIGATIILE ANGIOGRAFICE IN UROLOGIE

În scop ***diagnostic:*** HTA reno-vasculară; masă renală; diagnostic diferențial între neoplasm și tumoră benignă; rinichi mut urografic; hematurie de etiologie neprecizată; donator pentru transplant renal; rinichi grefat nefuncțional.

În scop ***intervențional:*** angioplastii endoluminale de arteră renală; embolizare selectivă în scop hemostatic a ramurii arteriale în hematurii spoliante tumorale; terapia citostatică intraarterială;

Se studiază trei faze distincte:

I. Faza arterială – pune în evidență trunchiul arterial, marile ramuri arteriale, apoi a arteriolelor mici interlobare. În caz de blocaj arterial circulație colaterală extrarenală.

II. Faza parenchimatoasă după 5-8 sec (permite diferențierea funcțională a rinichilor).

III. Faza venoasă – 7-12 sec după injectare.

Cunoaşterea gradului de invazie venoasă tumorală este absolut necesară pentru dimensionarea gestului terapeutic în caz de tumoră renală.

9. CAVOGRAFIA

- se efectuează prin puncția venei femurale sau iliace cu injectare de 50ml Odiston 75% cu debit de 20ml/sec; se caută aspectele caracteristice cauzate de invazia parietală extrinsecă sau prezența trombului neoplazic intracav, tromb ce poate fi: flotant, liber cranial, aderent de pereții VCI, fixat.

10. INVESTIGAȚIILE RADIOIZOTOPICE ÎN UROLOGIE

- sunt utilizate de cel puțin 4 decenii;

Scanned with OKEN Scanner

- iniţial, două tipuri de examinare: morfologică (statică) şi funcţională (dinamică); în evoluţie a apărut camera de scintilaţie care, cuplată la un computer, a permis dispariţia separaţiei morfologic/funcţional, efectuându-se acum o singură examinare, prin care se obţin ambele informaţii;
- cele mai utilizate radiofarmaceutice: techneţiu 99mTc şi 131I, noninvazive, cu o iradiere mai mică decât preparatele radiologice;
- pentru curba renografică se discută 3 segmente:

1. primul segment este cel vascular, care corespunde intrării sângelui radioactiv în rinichi, segment cu aspect de pantă ascendentă abruptă;
2. al doilea segment ascendent cu pantă lină este cel tubular sau secretor şi corespunde acumulării izotopului radioactiv;
3. al treilea segment este cel excretor cu o pantă descendentă care corespunde ieşirii trasorului prin sistemul colector în ureter şi vezică.

Pentru ilustrarea celor prezentate mai sus prezentăm cîteva imagini, sperăm noi, concludente :

Scanned with OKEN Scanner

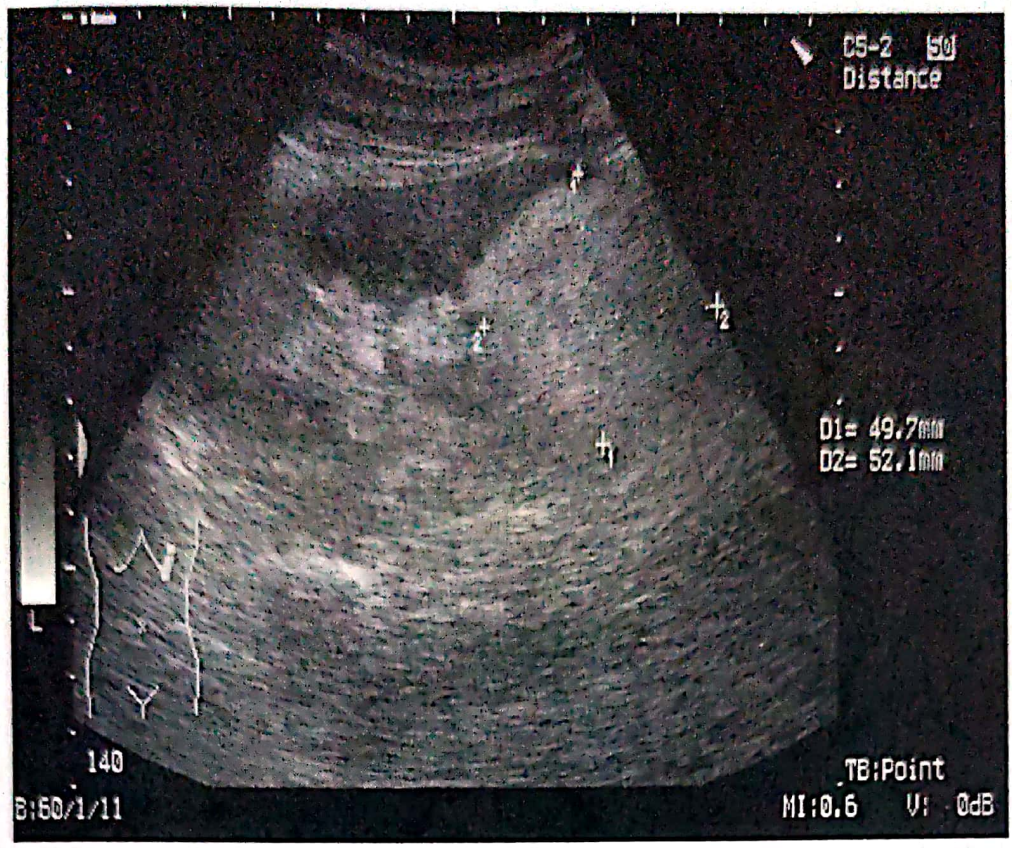

Fig.III.1 - Ecografie, angiomiolipom polar inferior stâng

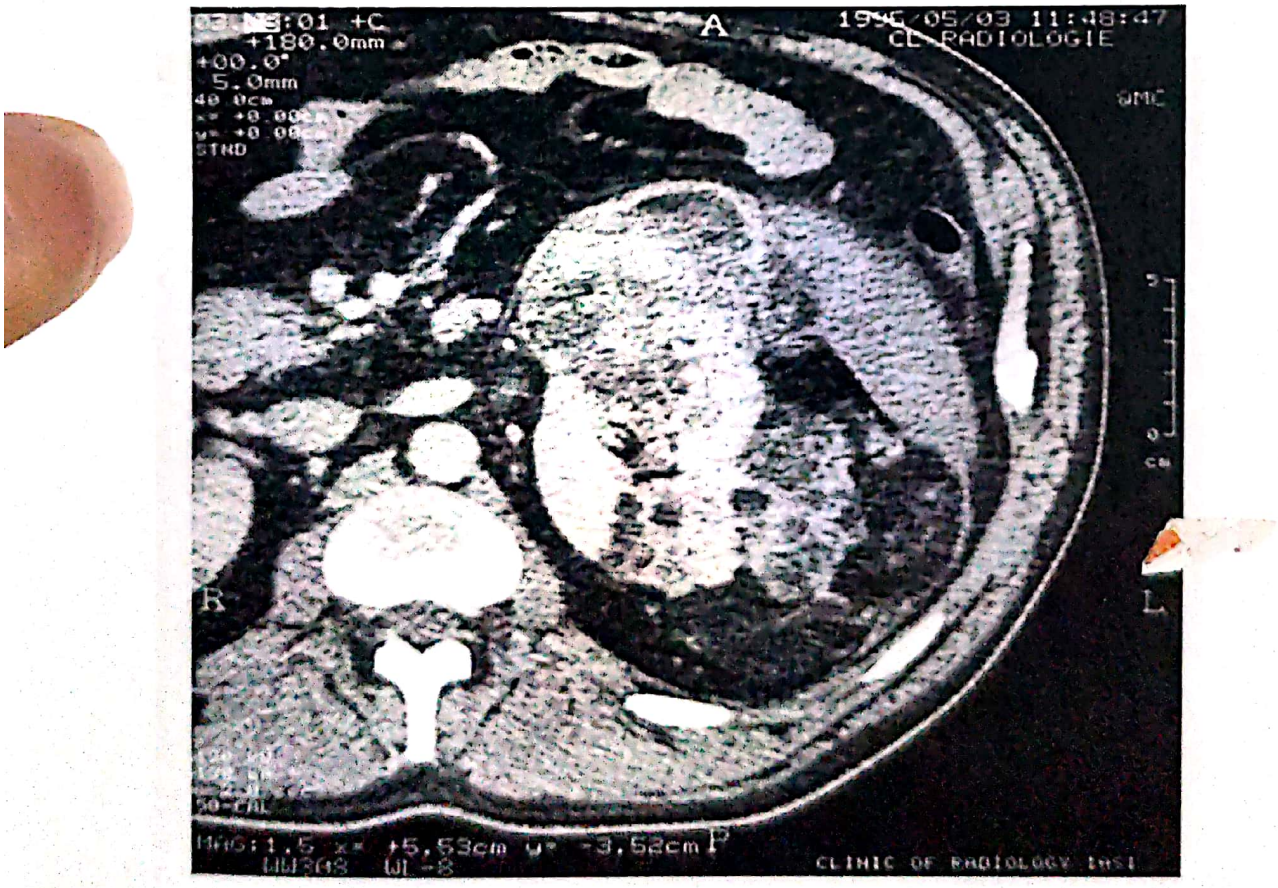

Fig.III.2. CT axială - angiomiolipom

Scanned with OKEN Scanner

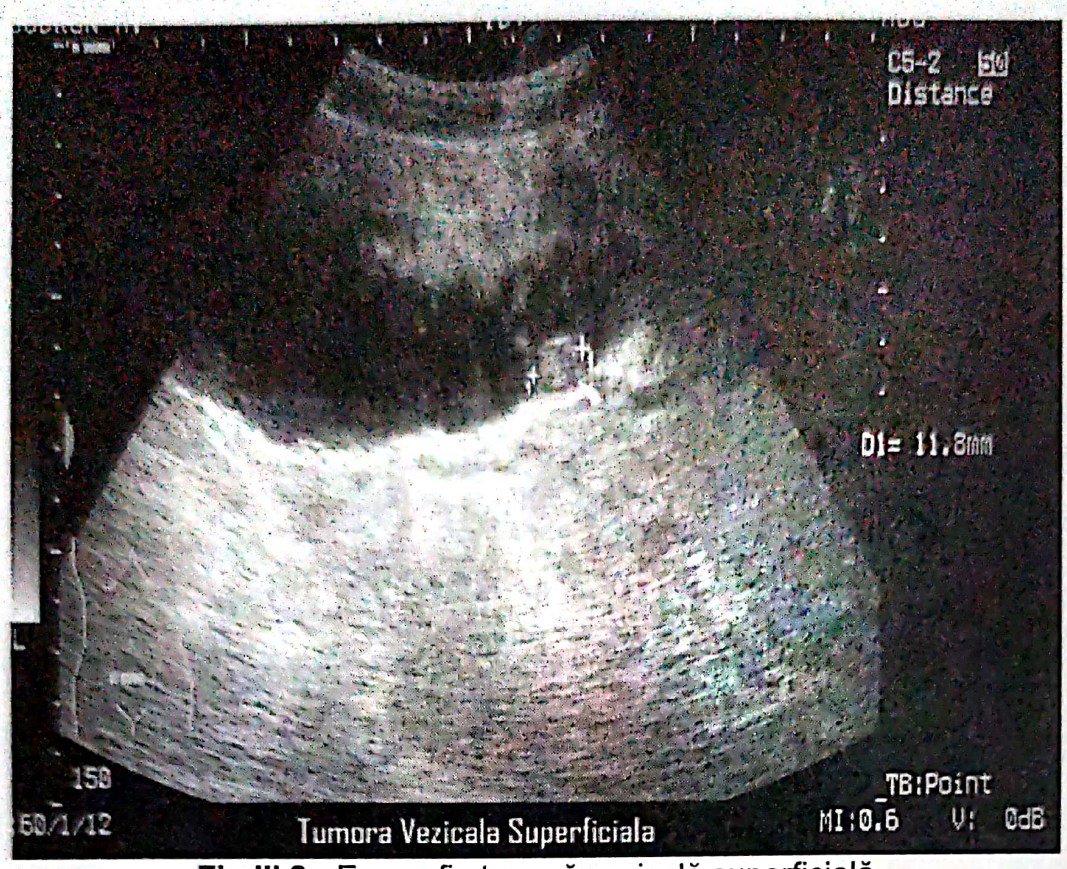

Fig.III.3 - Ecografie tumoră vezicală superficială

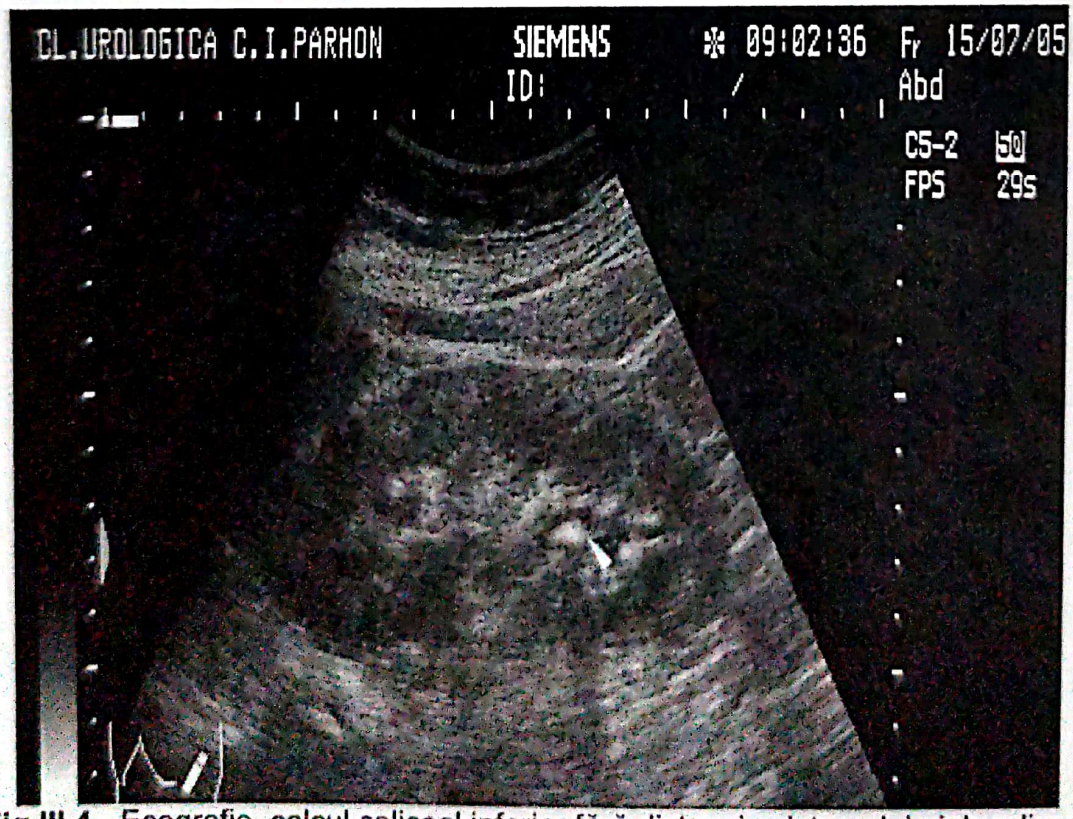

Fig.III.4 - Ecografie, calcul caliceal inferior fără distensia sistemului pielocaliceal

Scanned with OKEN Scanner

RRS = radiografie renală tracturală simplă

Fig.III.5 - RRS, calcul caliceal superior drept, calcul bazinetal

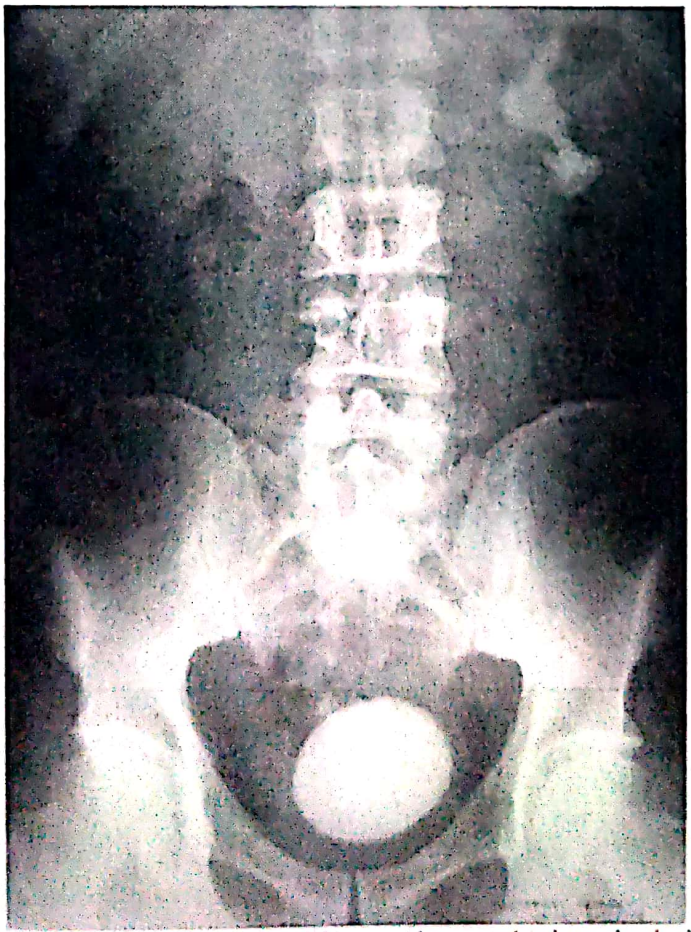

Fig.III.6 - RRS, calcul coraliform stâng, calcul vezical gigant

Scanned with OKEN Scanner

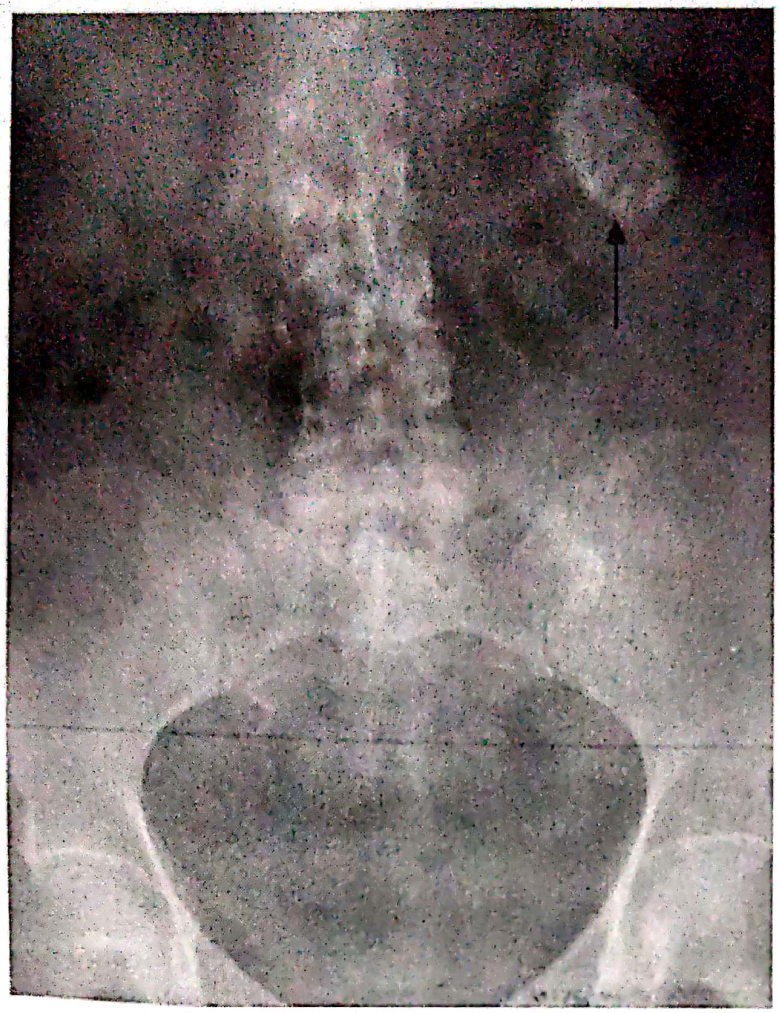

Fig.III.7 - RRS, chist hidatic calcificat

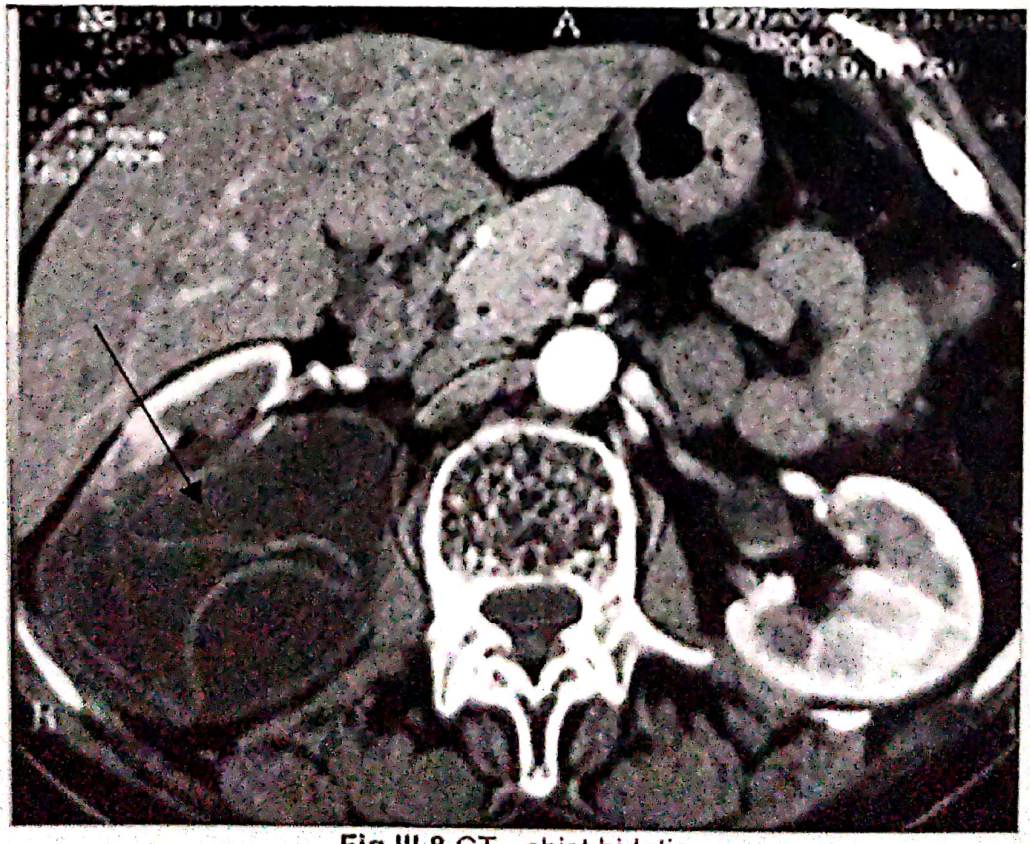

Fig.III.8 CT - chist hidatic

Scanned with OKEN Scanner

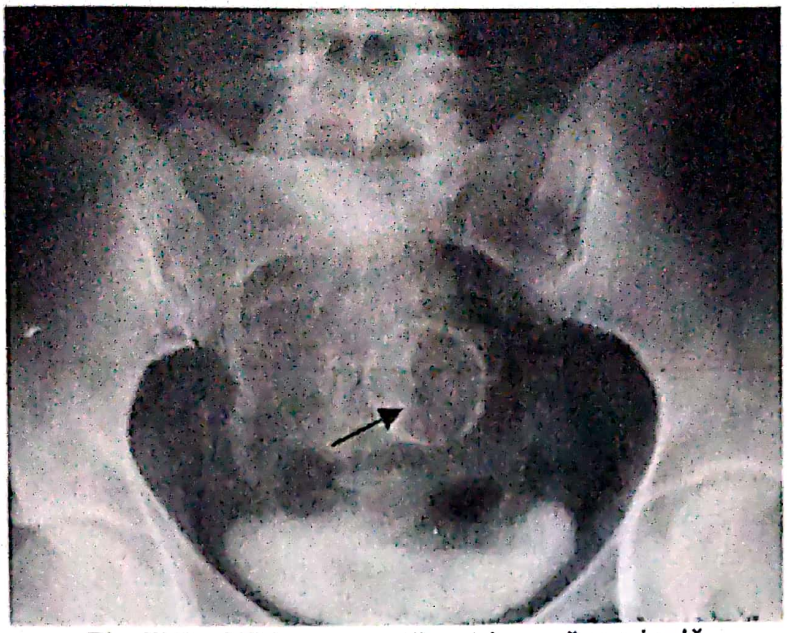

Fig.III.9- UIV, amprentă extrinsecă vezicală din sfera genitală – fibrom calcificat

Fig.III.10 - RRS, litiază pe uretra anterioară

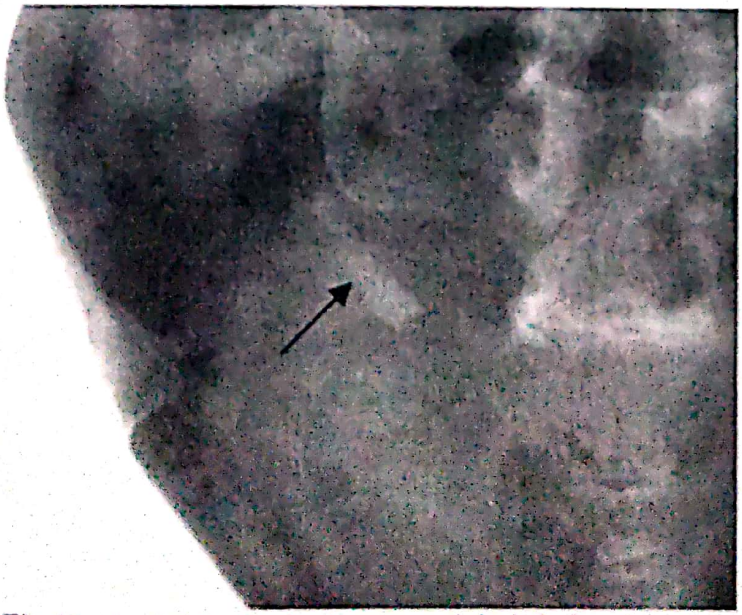

Fig.III.11 - RRS, Steinstrasse pelvin inferior drept

Scanned with OKEN Scanner

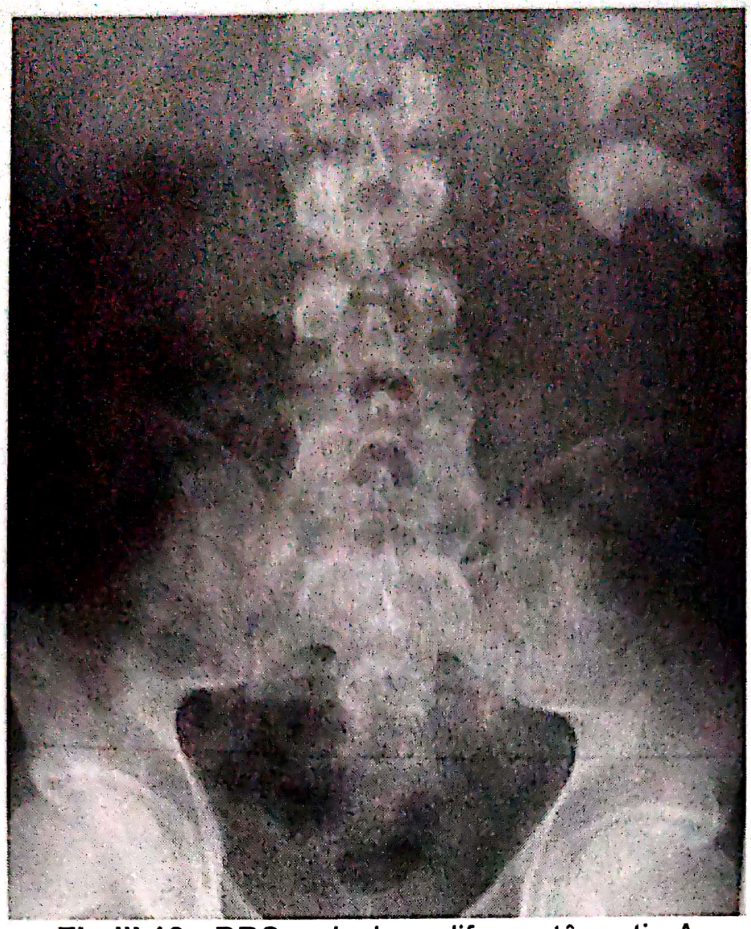

Fig.III.12 - RRS, calcul coraliform stâng, tip A

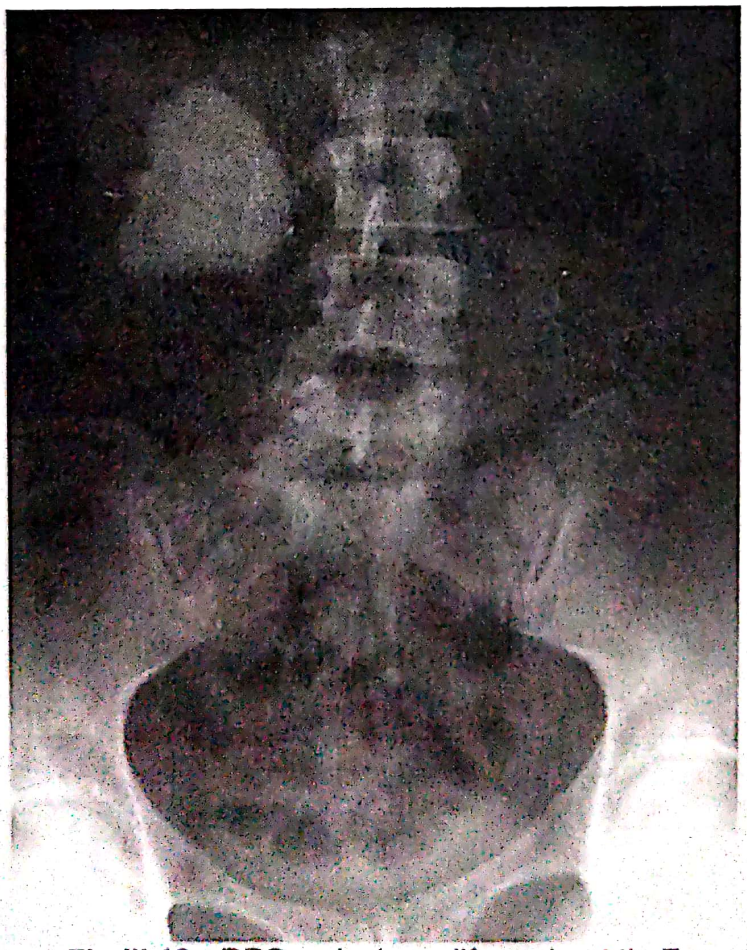

Fig.III.13 - RRS, calcul coraliform drept tip E

Scanned with OKEN Scanner

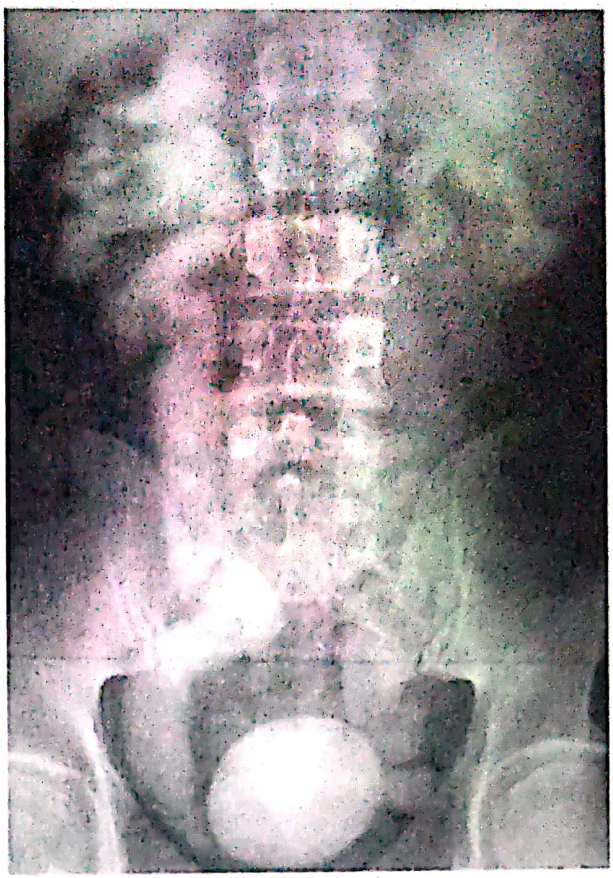

Fig. III.14 - RRS, arie vezicală, calcul vezical
Fig.III.15 - UIV, calcul vezical UHN bilaterală, vezică mulată pe calcul

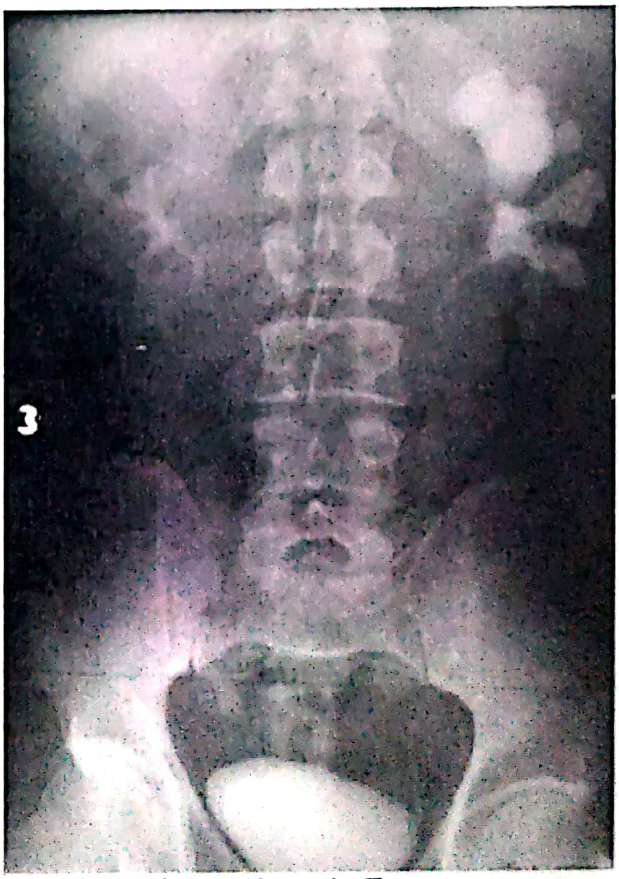

Fig.III.16 - HRS, calcul coraliform stâng, tip E
Fig.III.17 - UIV, HN stângă, cu hidrocalicoză superioară importantă, bazinet mulat pe calcul

Scanned with OKEN Scanner

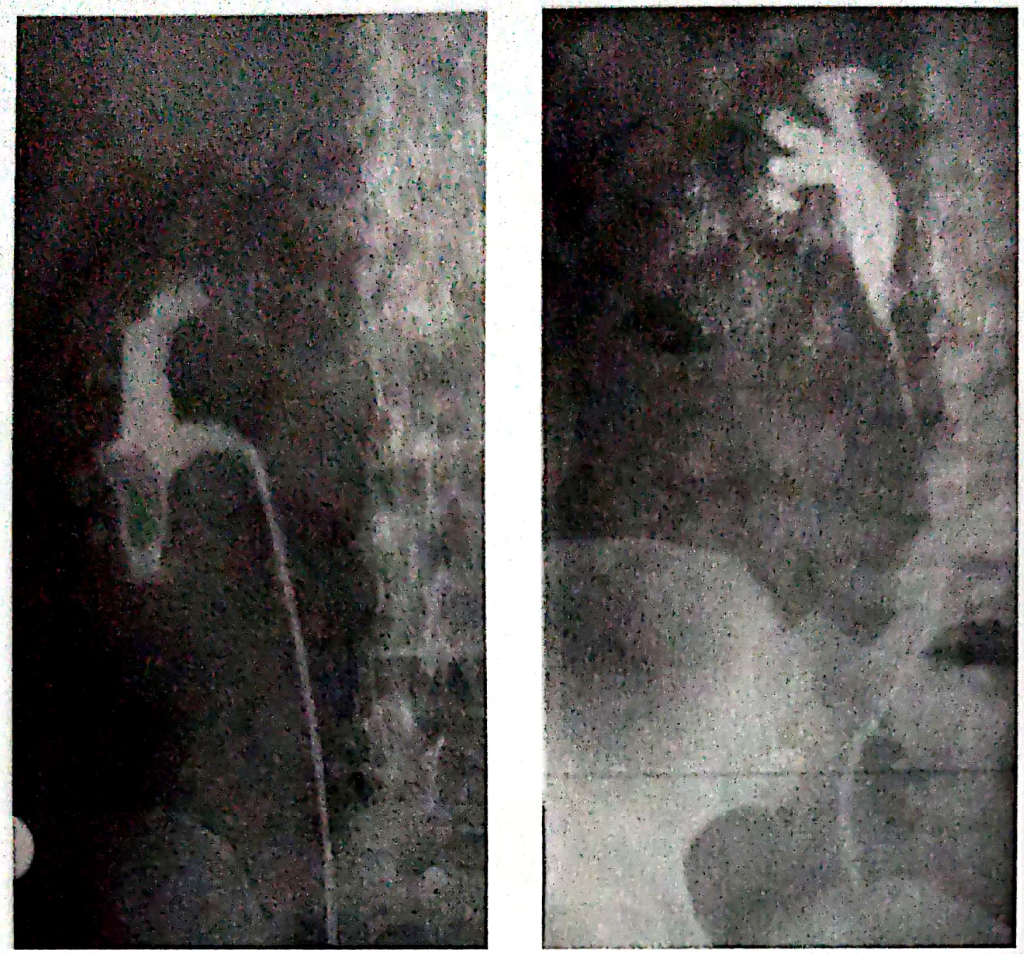

Fig.III.18 - UPG retrogradă, calcul radiotransparent caliceal inferior, semnul Mantel prezent

Fig.III.19 - UPG retrogradă, rinichi mic, pielonefritic, mut urografic

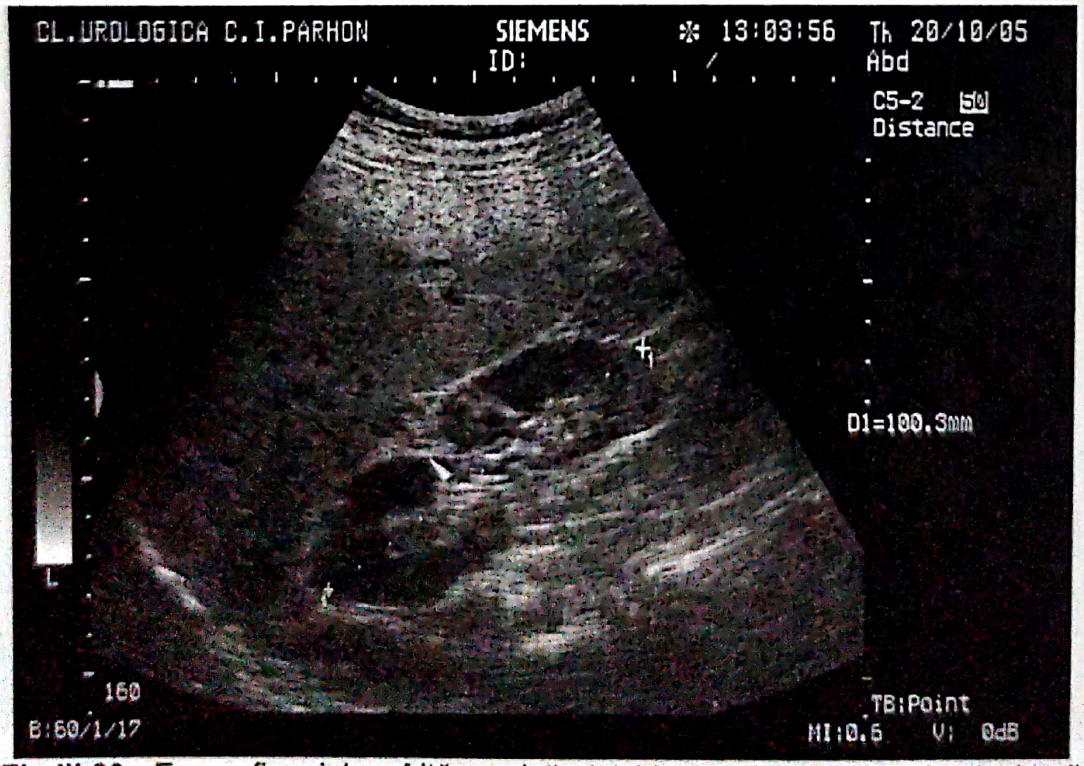

Fig.III.20 - Ecografie, pielonefrită cronică, rinichi mic, contur neregulat, incizură cicatricială mediorenală, pe contur

Scanned with OKEN Scanner

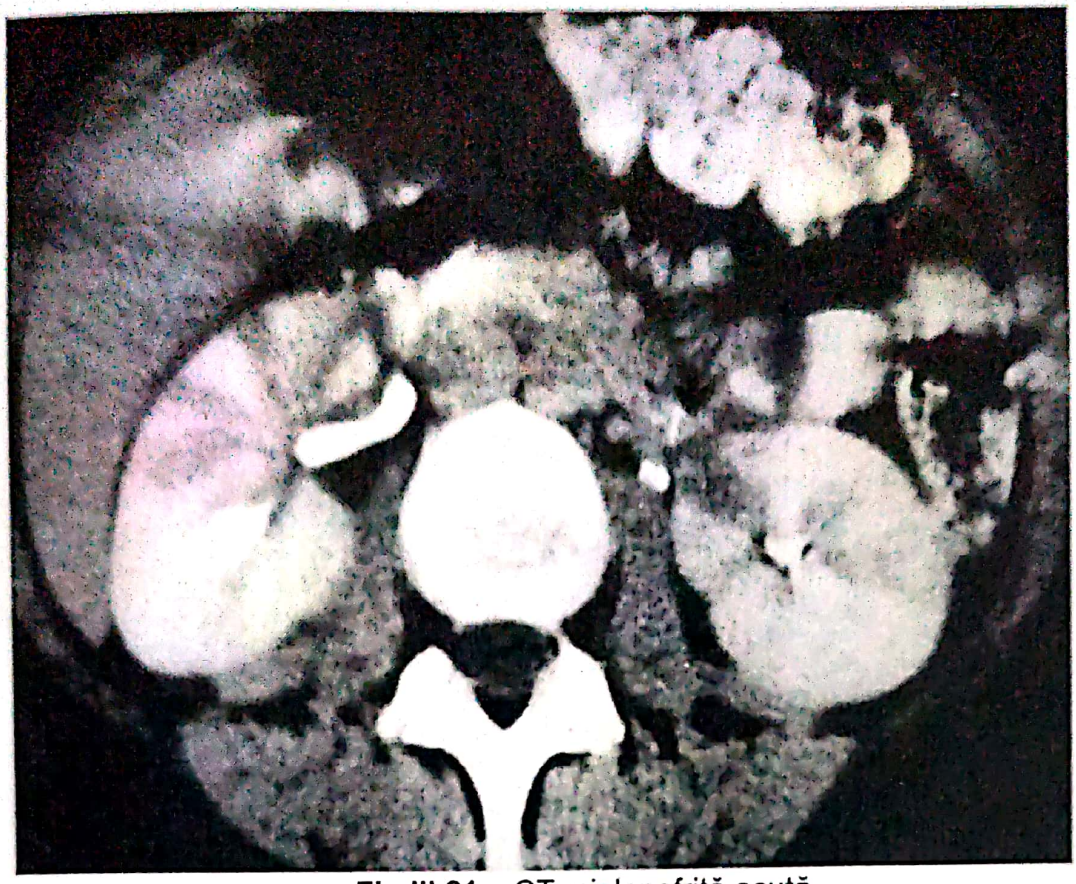

Fig.III.21 – CT, pielonefrită acută

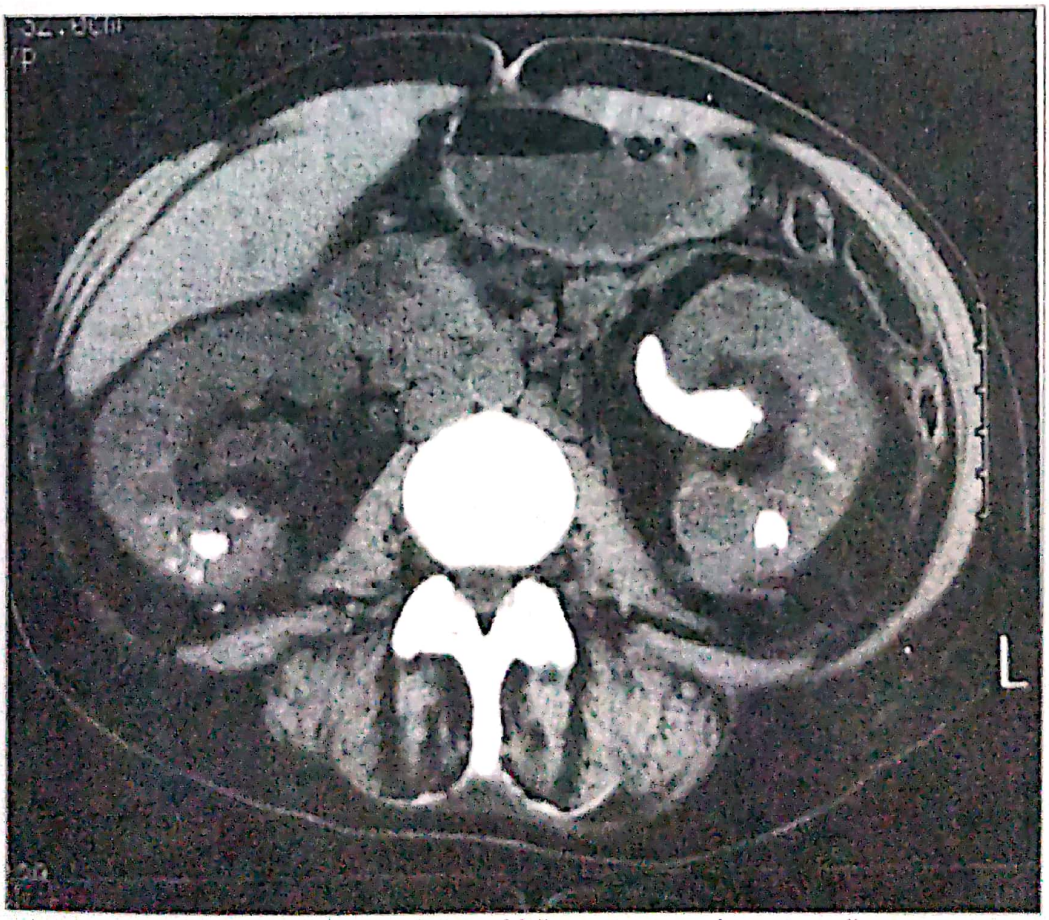

Fig.III.22 – CT, pielonefrită xantogranulomatoasă

Scanned with OKEN Scanner

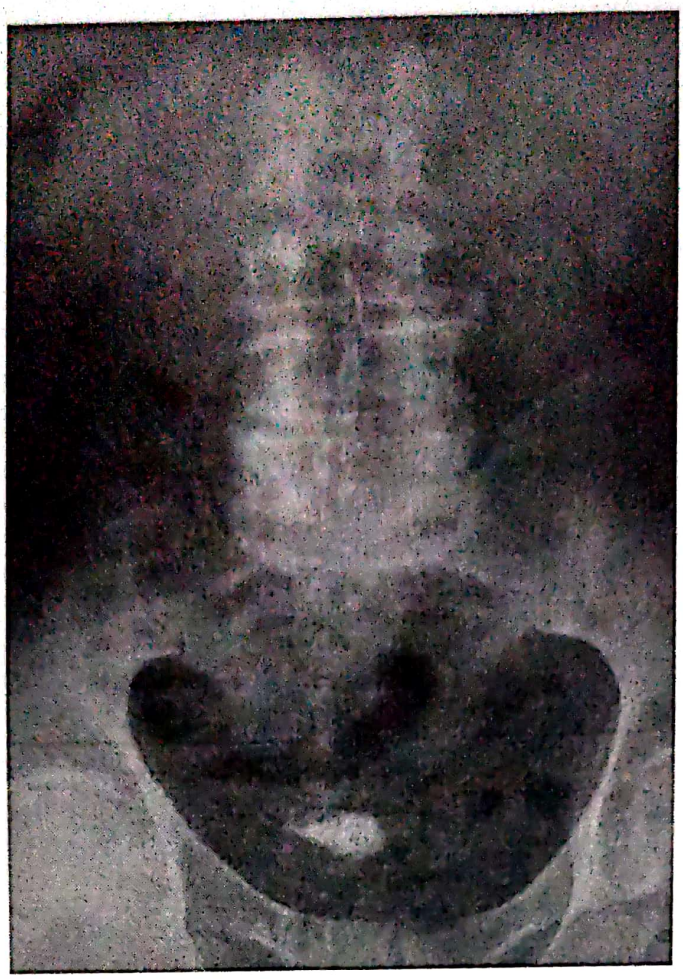

Fig.III.23, 24 - RRS+UIV, calcul în ureterocel drept, fără răsunet supraiacent înalt

Scanned with OKEN Scanner

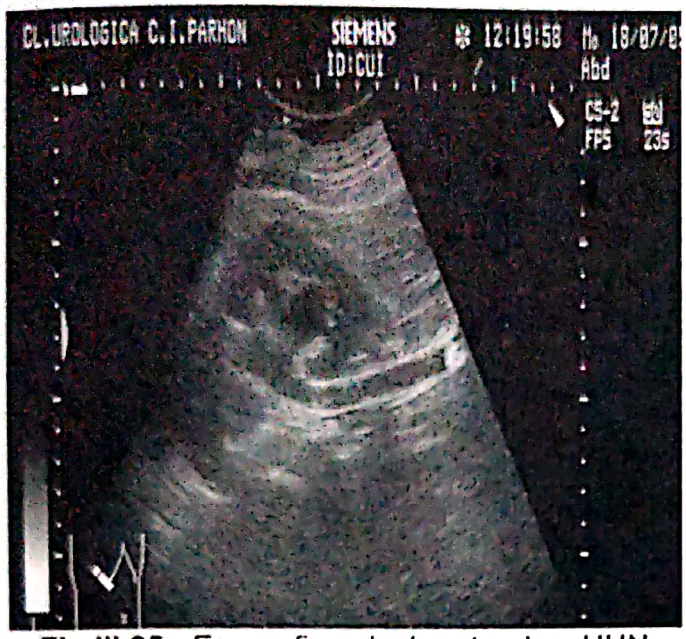

Fig.III.25 - Ecografie calcul ureteral cu UHN supraiacentă

Fig.III.26 - RRS calcul ureteral iliac drept radioopac

Fig.III.27 - UIV - UHN dreaptă cu stop pasager în dreptul calculului iliac

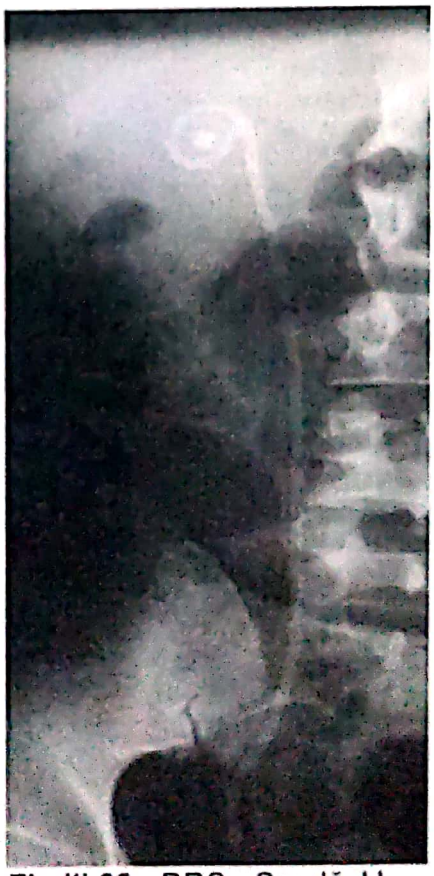

Fig.III.28 - RRS - Sondă JJ dreaptă, calculul iliac ascensionat la nivelul capătului proximal al sondei

Scanned with OKEN Scanner

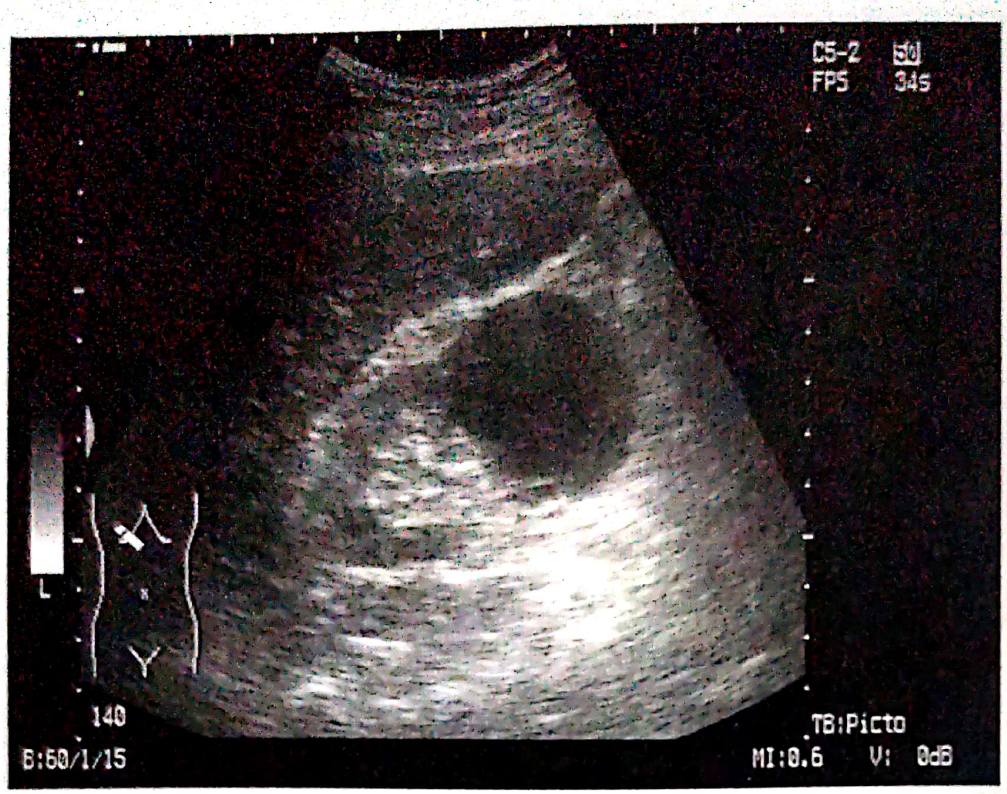

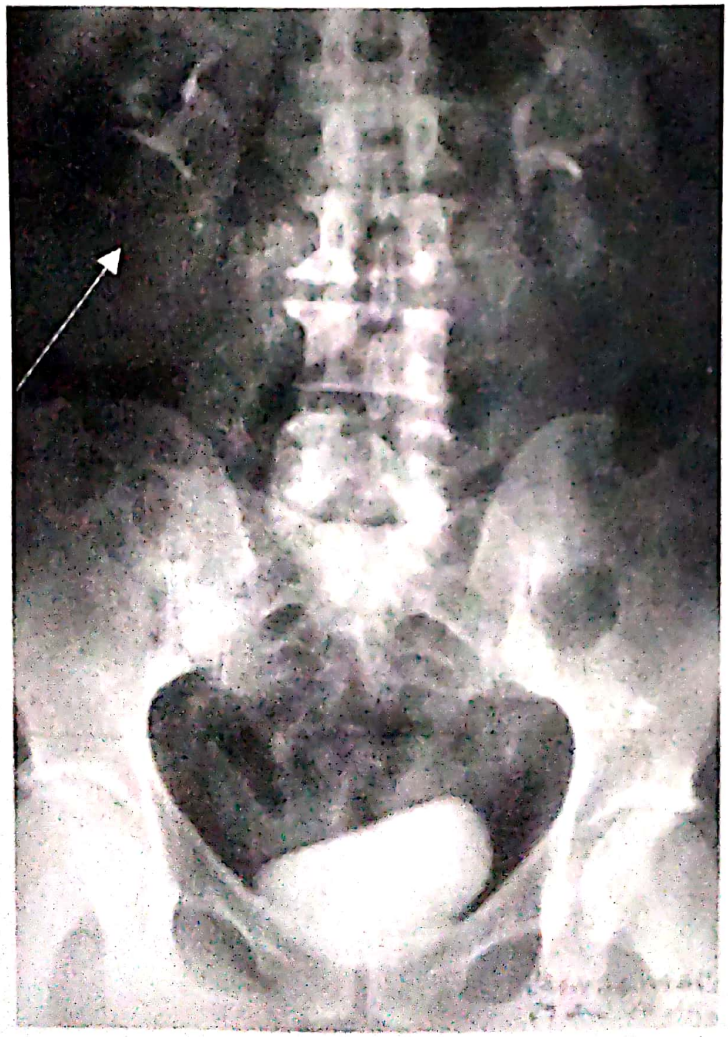

Fig.III 29,30 - Ecografie + UIV: proces înlocuitor de spațiu – chist renal simplu polar inferior drept

Scanned with OKEN Scanner

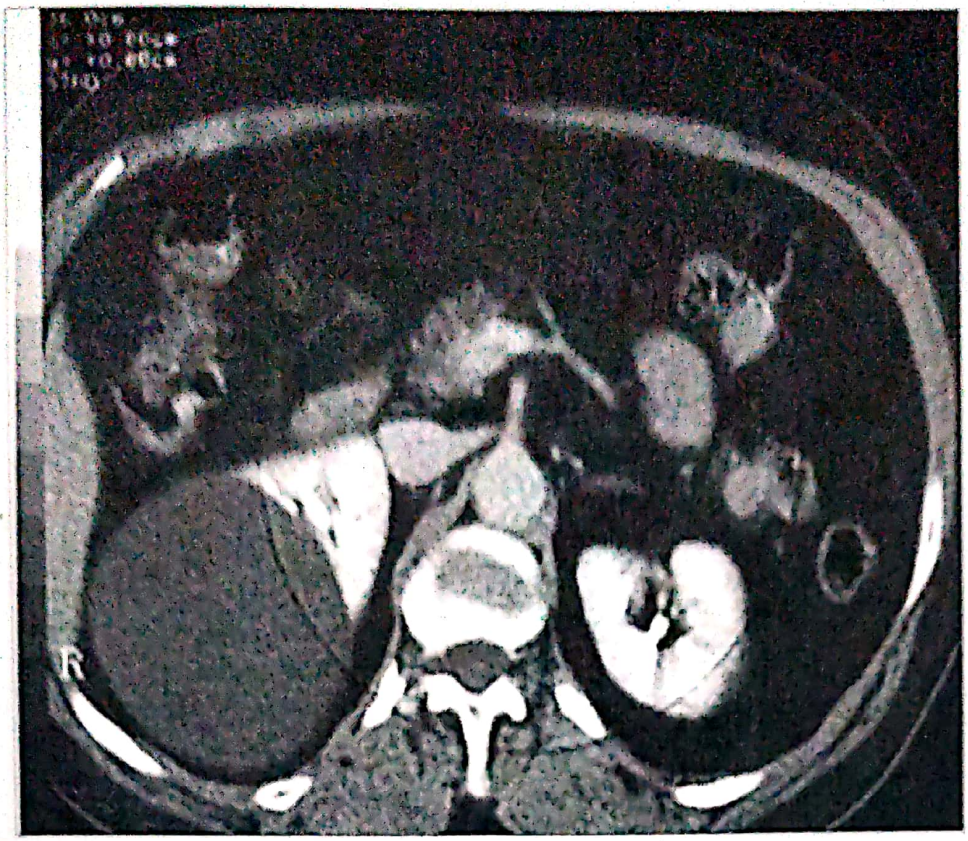

Fig.III.31 – CT, chist renal

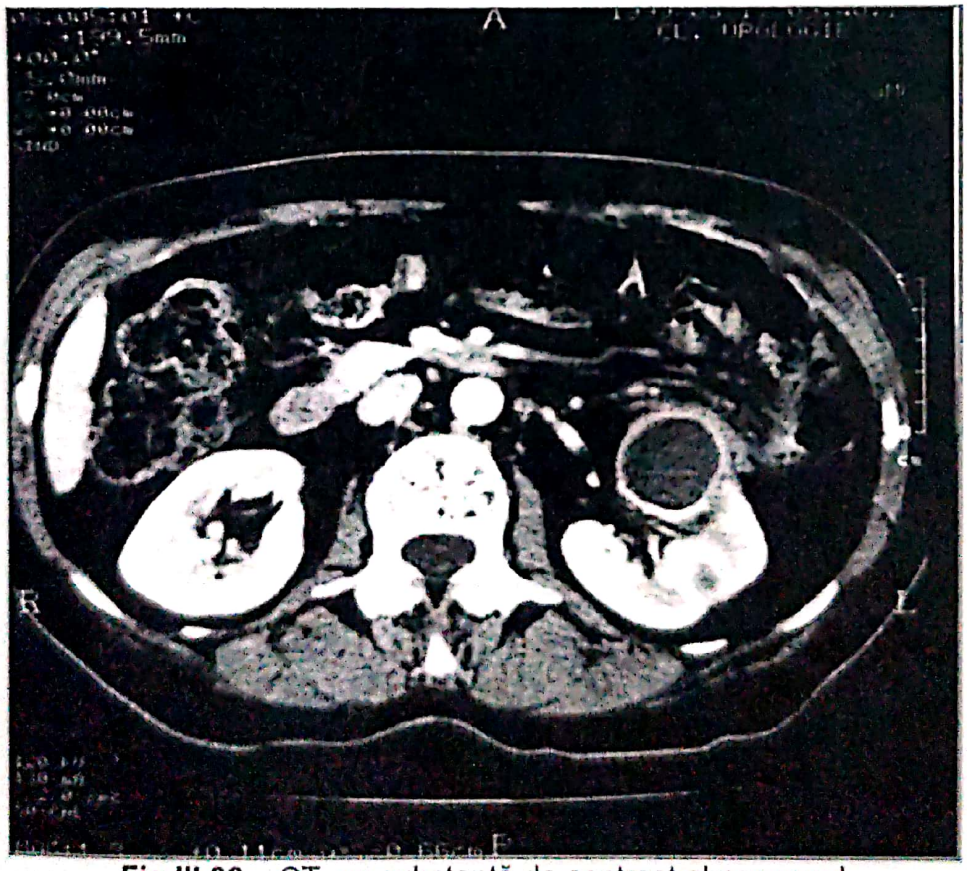

Fig.III.32 – CT, cu substanță de contrast abces renal

Scanned with OKEN Scanner

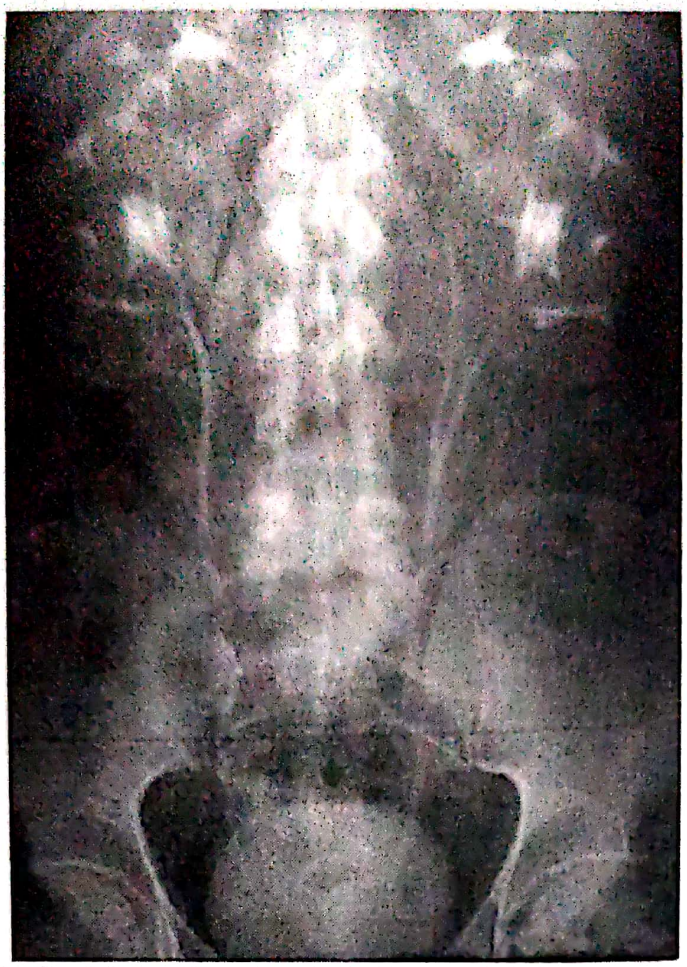

Fig.III.33 – UIV - Rinichi polichistic, duplicitate pielocaliceală şi ureterală incompletă stângă

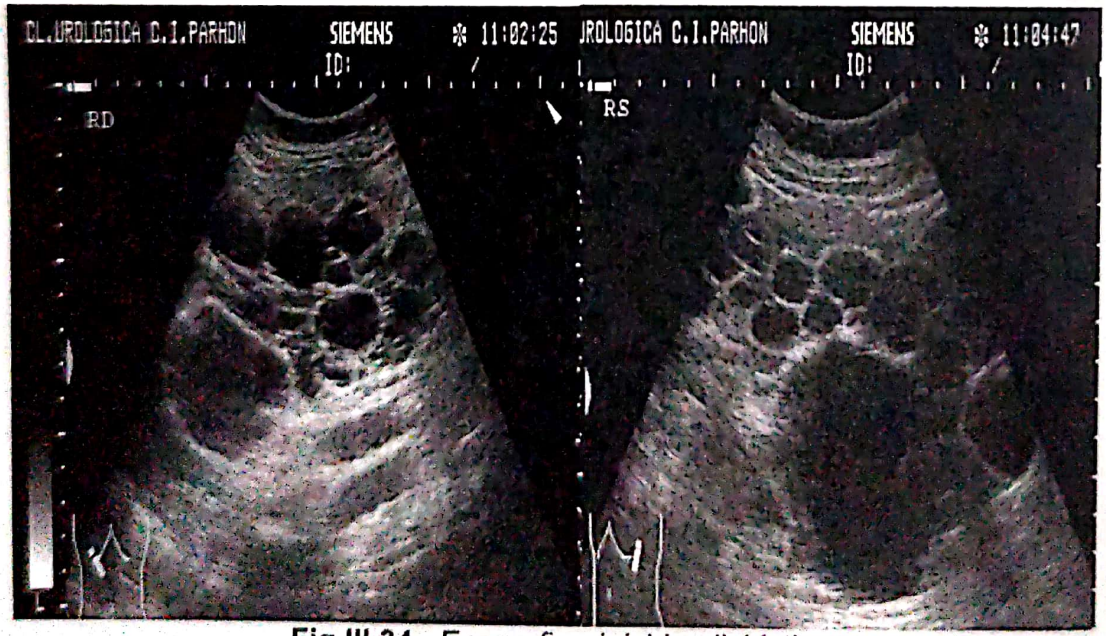

Fig.III.34 - Ecografie, rinichi polichistic

Scanned with OKEN Scanner

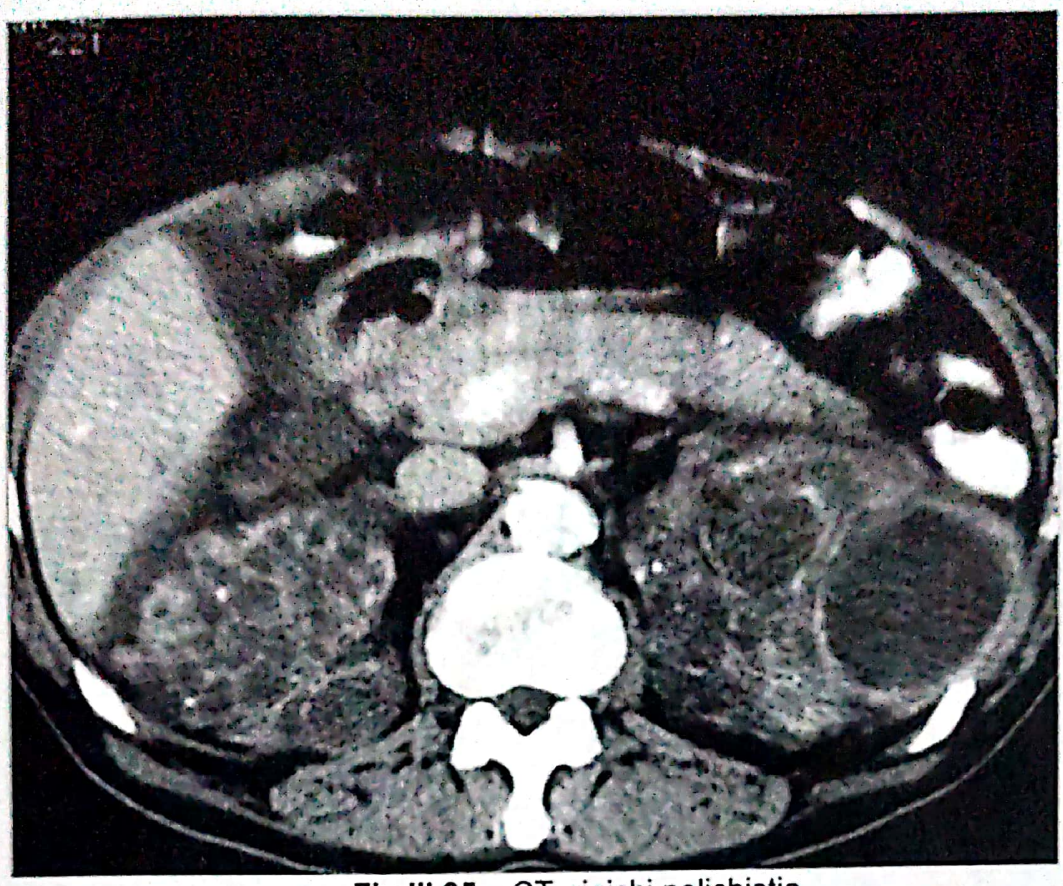

Fig.III.35 – CT, rinichi polichistic

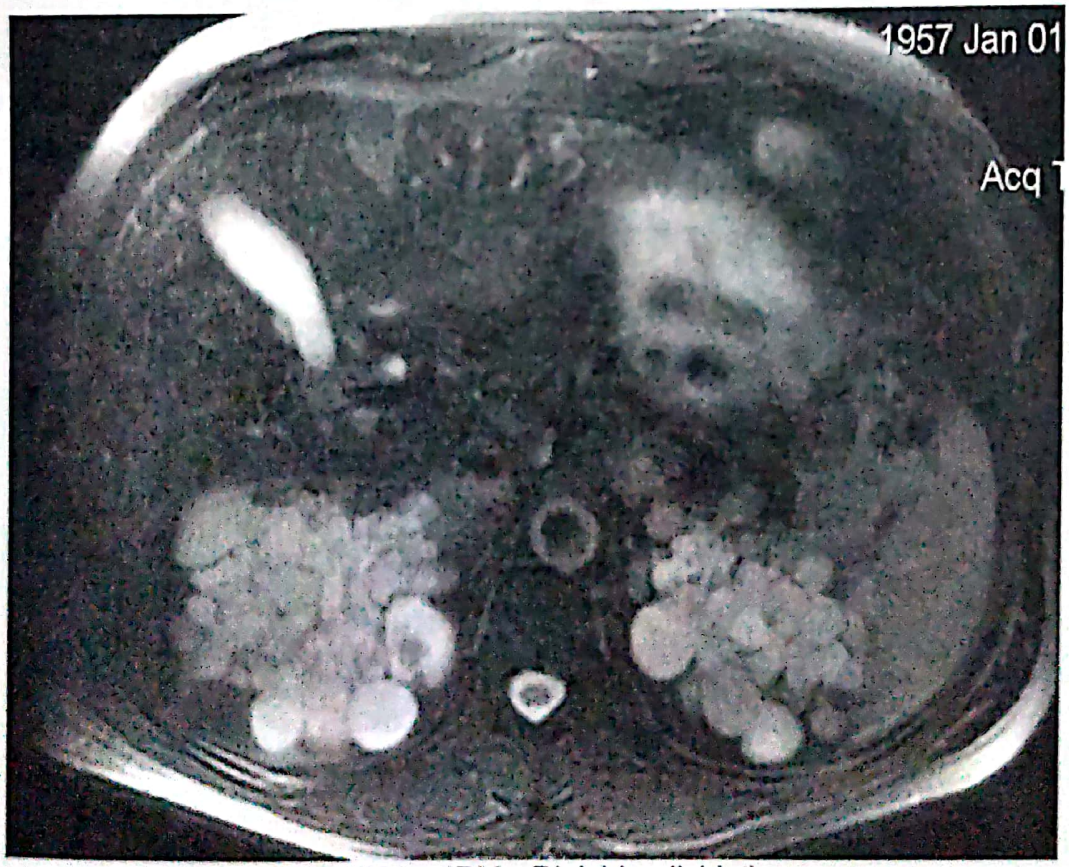

Fig.III.36 – IRM - Rinichi polichistic

Scanned with OKEN Scanner

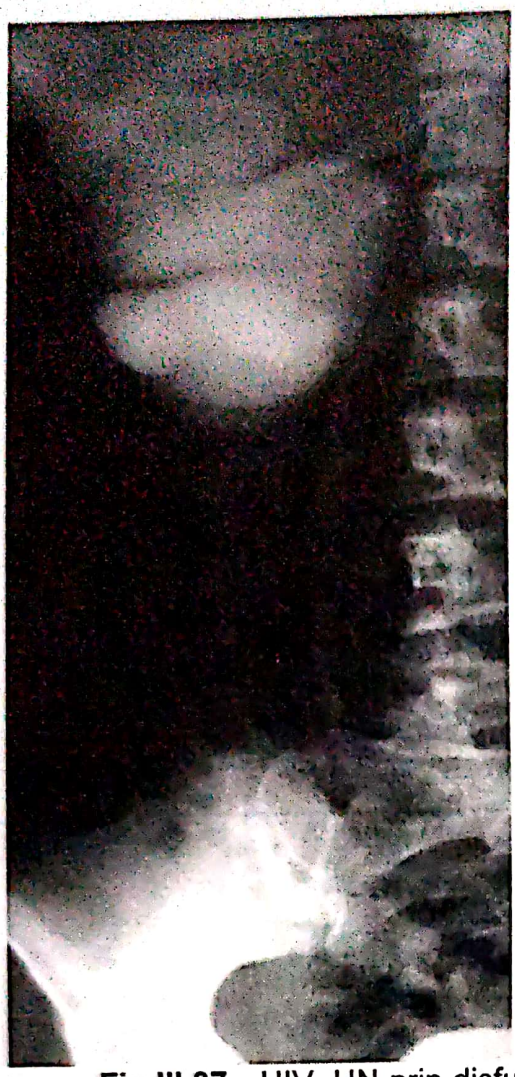

Fig.III.37 - UIV, HN prin disfuncție de joncțiune pieloureterală, cu inserție înaltă a ureterului, suplu, permeabil

Fig.III.38 - UPG retrogradă, HN subcapsulară, prin disfuncție de joncțiune; rinichi mut urografic

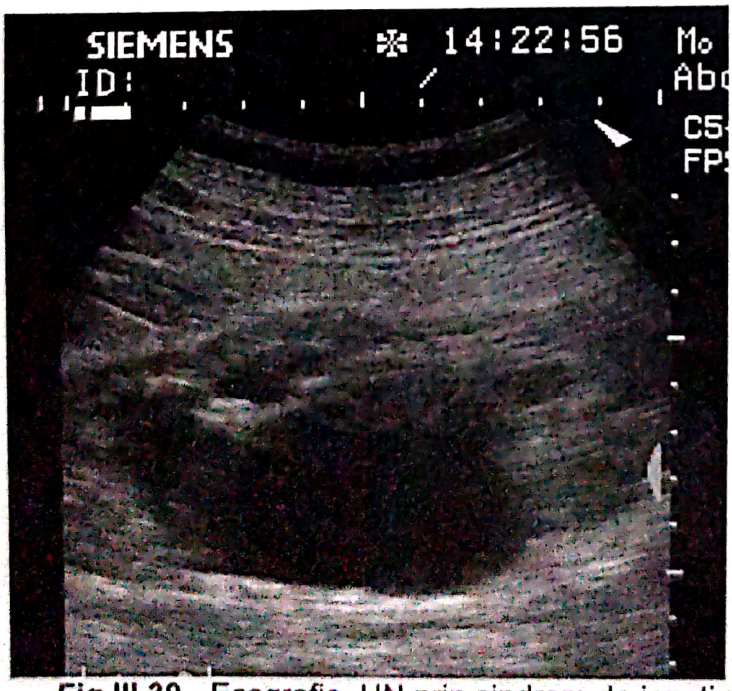

Fig.III.39 - Ecografie, HN prin sindrom de joncțiune

Scanned with OKEN Scanner

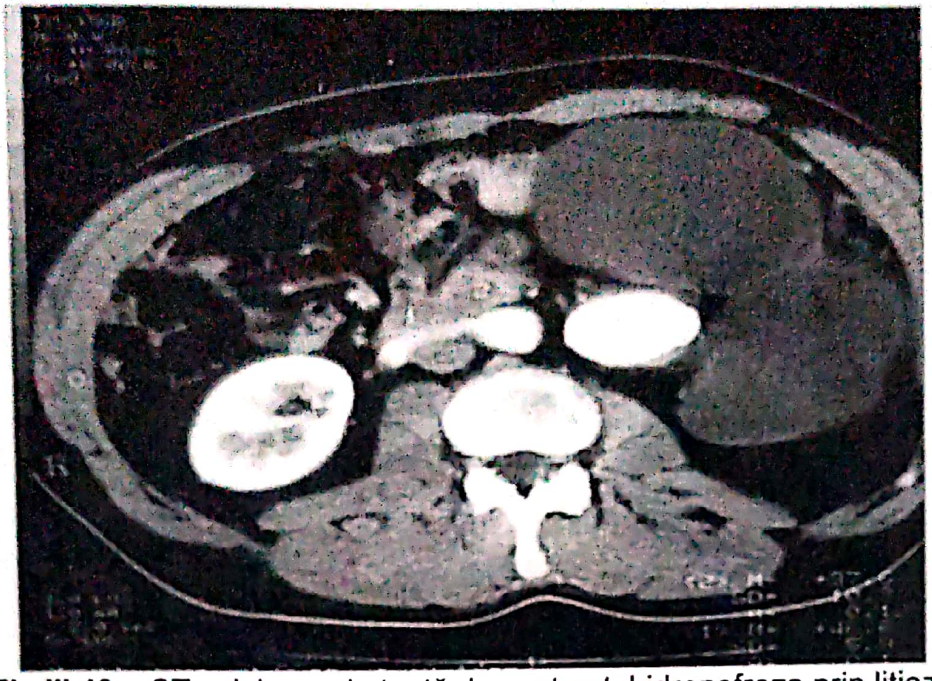

Fig.III.40 – CT axial cu substanță de contrast, hidronefroza prin litiază bazinetală

Fig.III.41 - UIV duplicitate pielocaliceală şi ureterală incompletă

Fig.III.42 - Ecografie, pielon dublu

Scanned with OKEN Scanner

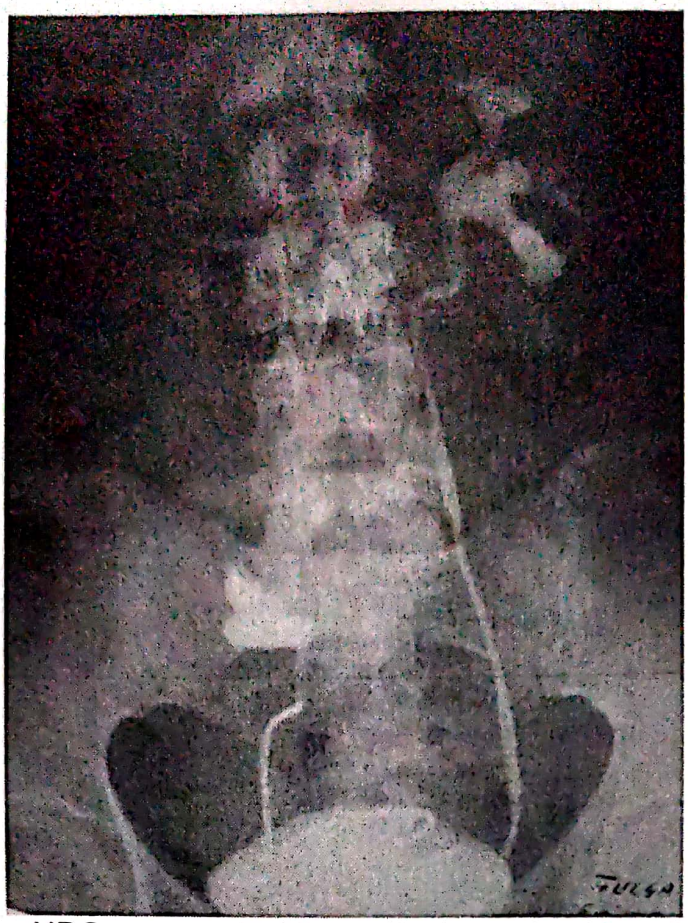

Fig. III.43 - UPG retrogradă, bilaterală, rinichi drept în ectopie iliacă

Fig.III.44 - UIV, ectopie încrucişată renală stângă

Scanned with OKEN Scanner

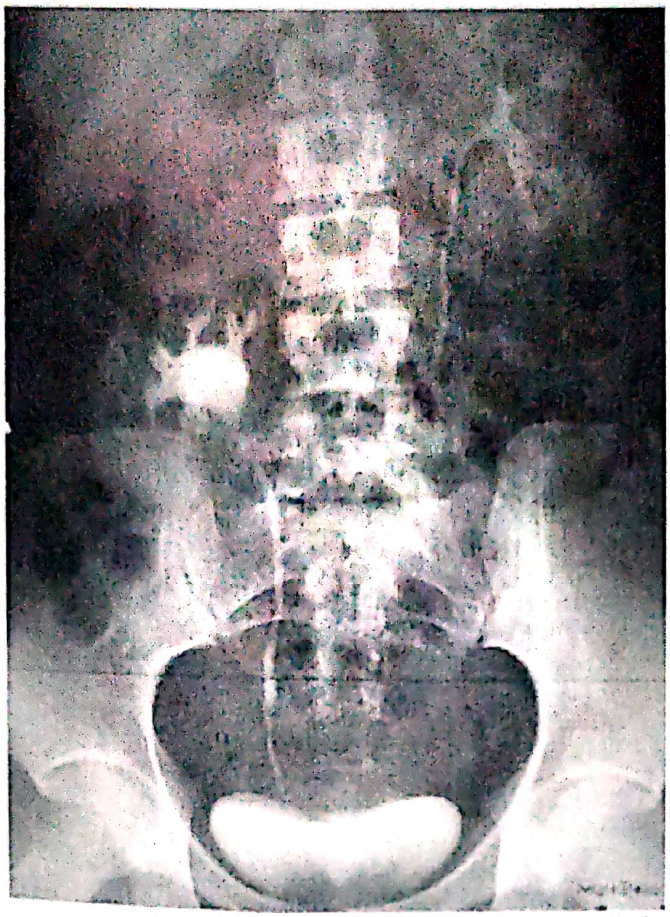

Fig.III.45 - UIV, ectopie renală dreaptă, lombară, joasă

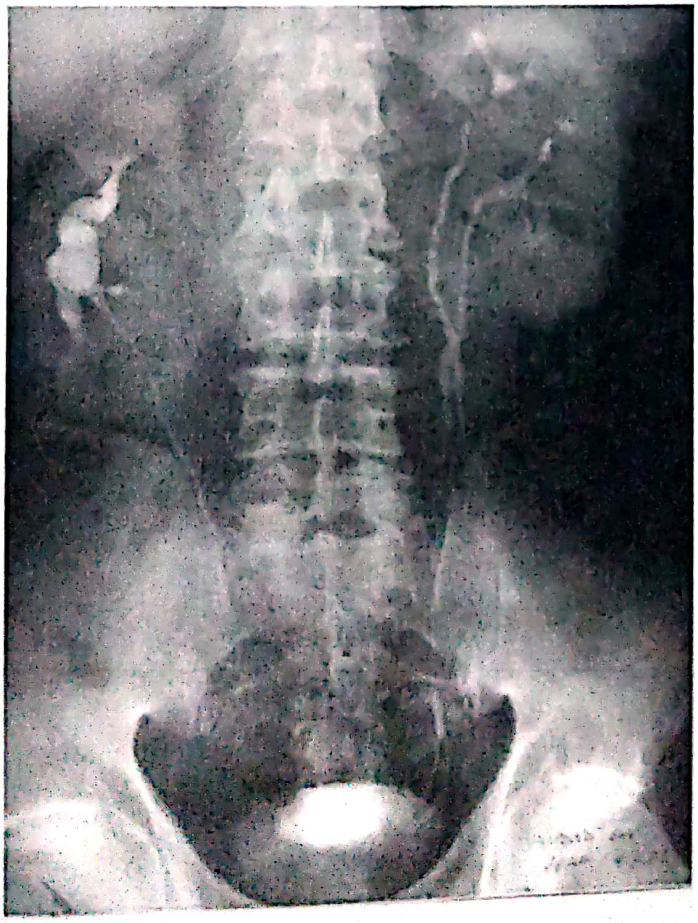

Fig.III.46 - UIV, rinichi drept malrotat, rinichi stâng duplicitate pielocaliceală şi ureterală completă

Scanned with OKEN Scanner

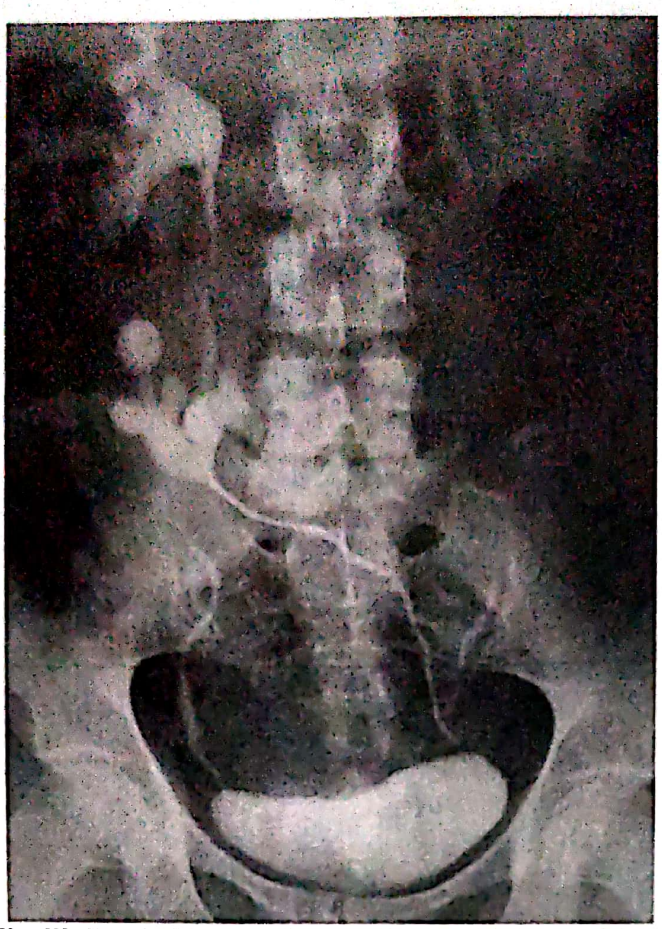

Fig.III.47 - UIV, ectopie renală stângă încrucişată, rinichi stâng malrotat în poziţie lombară joasă

Fig.III.48 - UIV, duplicitate pielocaliceală şi ureterală dreaptă completă, UHN pielon superior drept

Scanned with OKEN Scanner

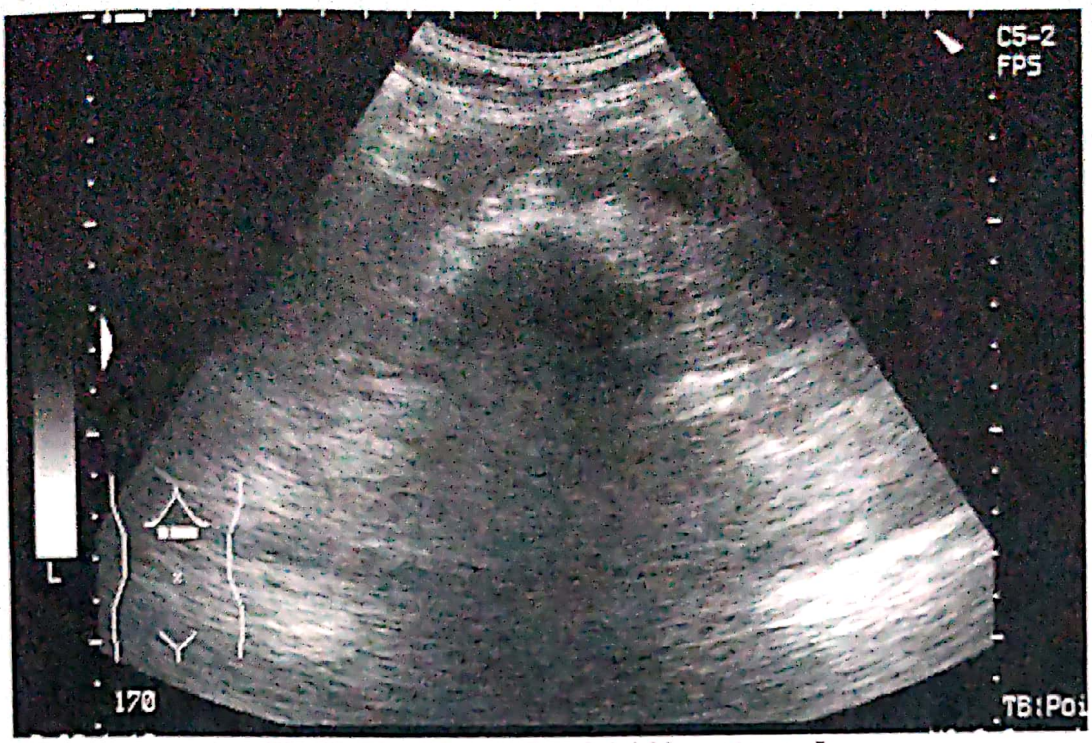

Fig.III.49 - Ecografie, rinichi în potcoavă

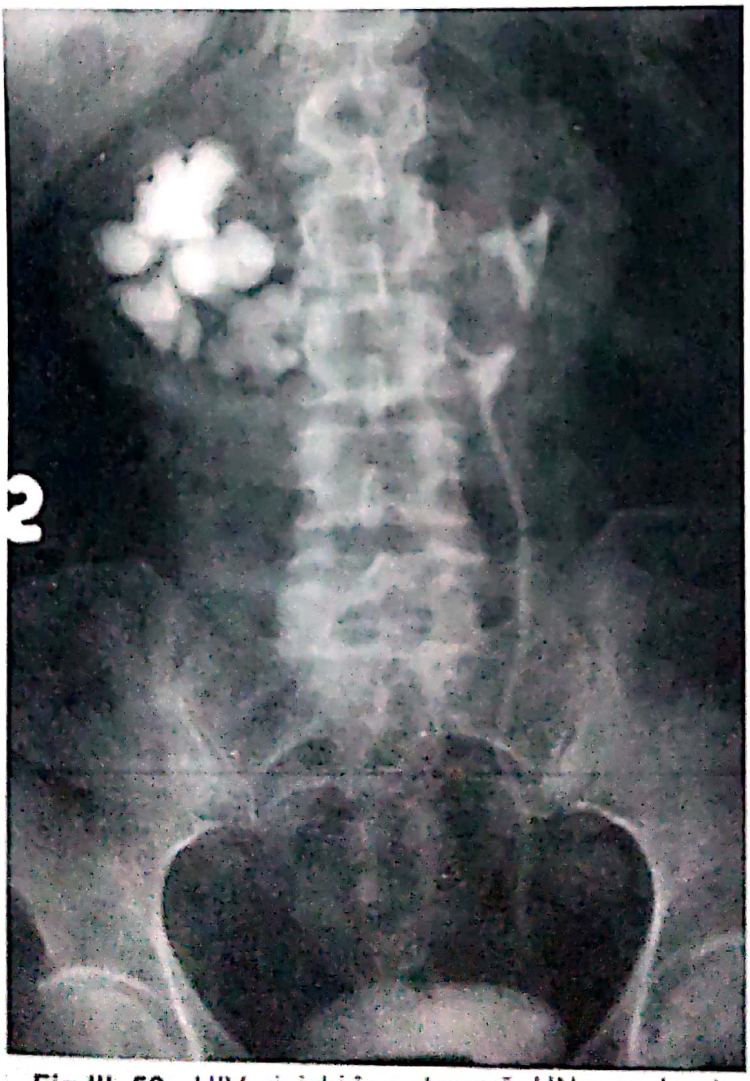

Fig.III. 50 - UIV, rinichi în potcoavă, HN ram drept

Scanned with OKEN Scanner

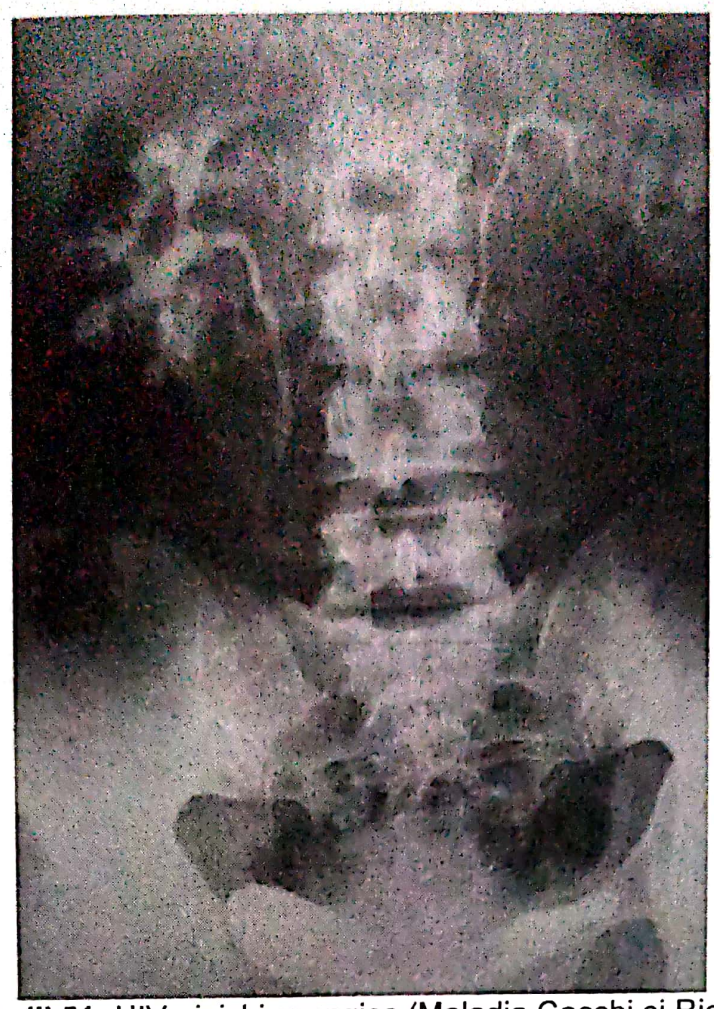

Fig.III.51- UIV, rinichi spongios (Maladia Cacchi şi Ricci)

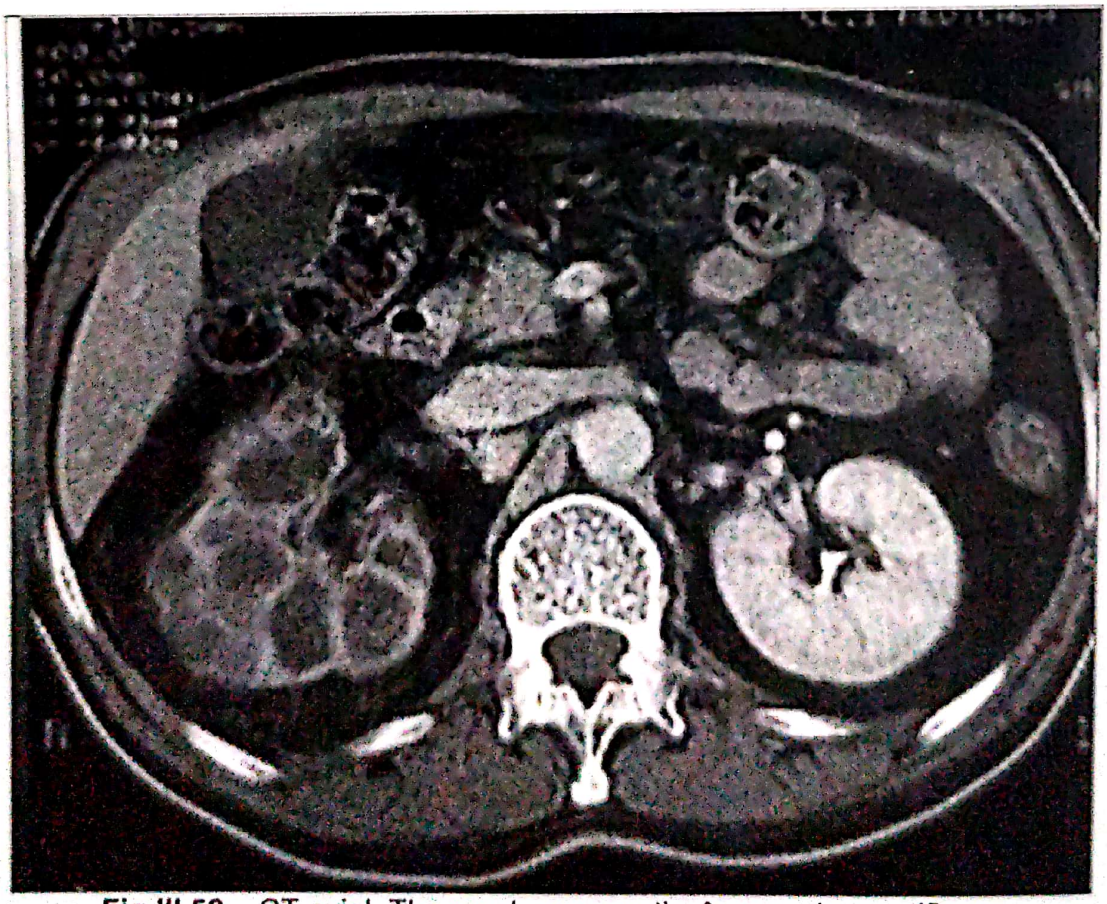

Fig.III.52 – CT axial, Tbc renal, caverne tbc în curs de mastificare

Scanned with OKEN Scanner

Fig.III.53 - UPG retrogradă, TBC renal, spin caliceal superior, caverne, dilatații caliceale, eroziune, ureter moniliform

Fig.III.54 - UPG retrogradă, TBC renal, eroziuni caliceale, dilatații, stenoză de tije caliceale

Fig.III.55 - UIV, TBC, spin caliceal superior, dilataţie, eroziuni, cavernă

Scanned with OKEN Scanner

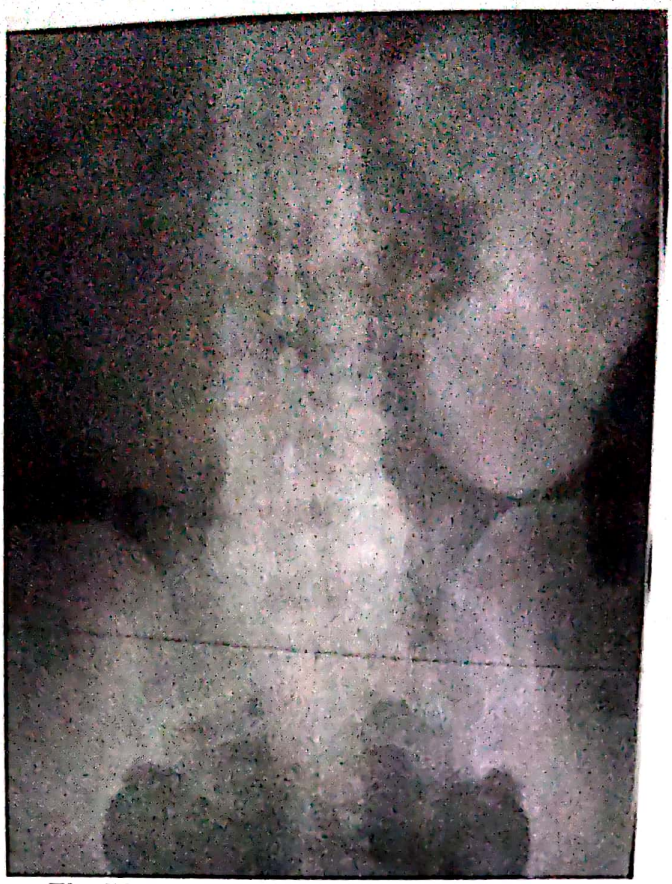

Fig.III.56 - RRS, TBC renal, rinichi mastic

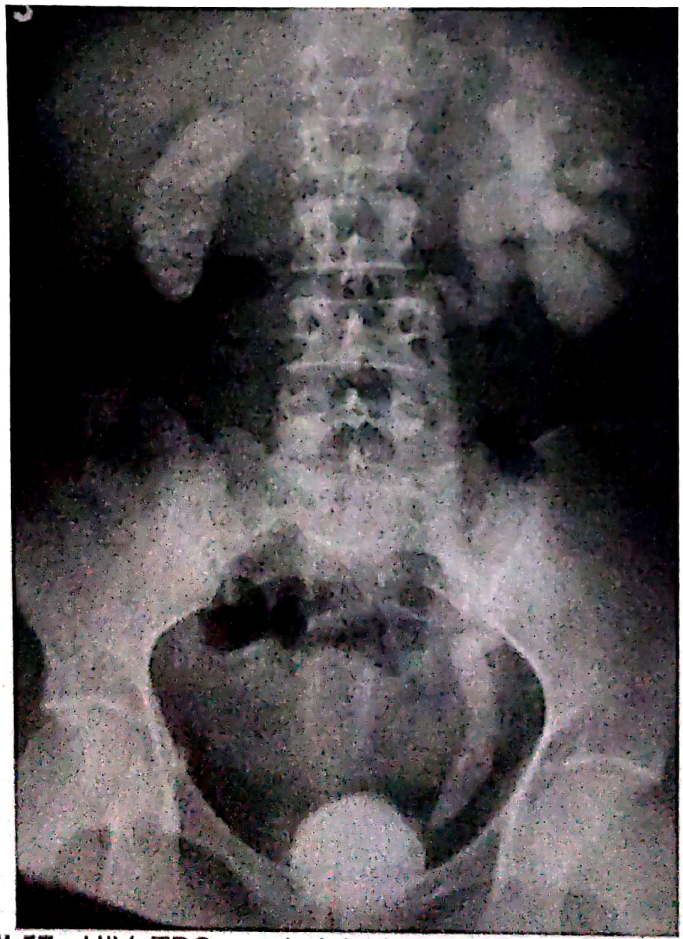

Fig.III.57 - UIV, TBC renal, rinichi mastic drept; UHN stângă, eroziuni, dilatații, ureter cu calibru inegal, abuşare vezicală în „vârf de creion", vezică mică

Scanned with OKEN Scanner

ADK-P = adenocarcinom de prostată

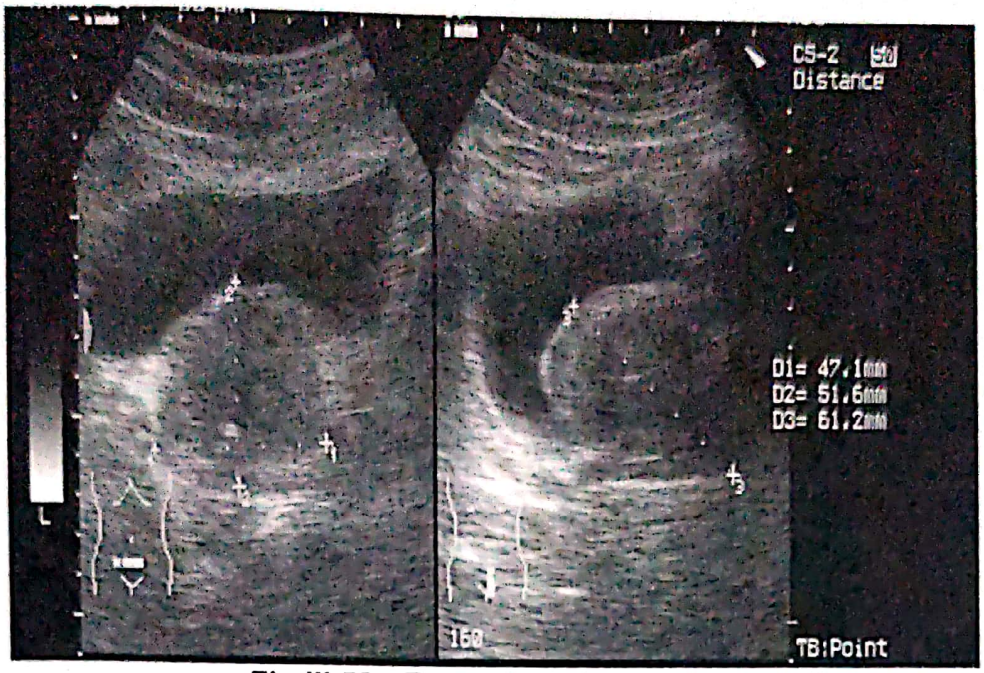

Fig.III.58 - Ecografie, adenom de prostată

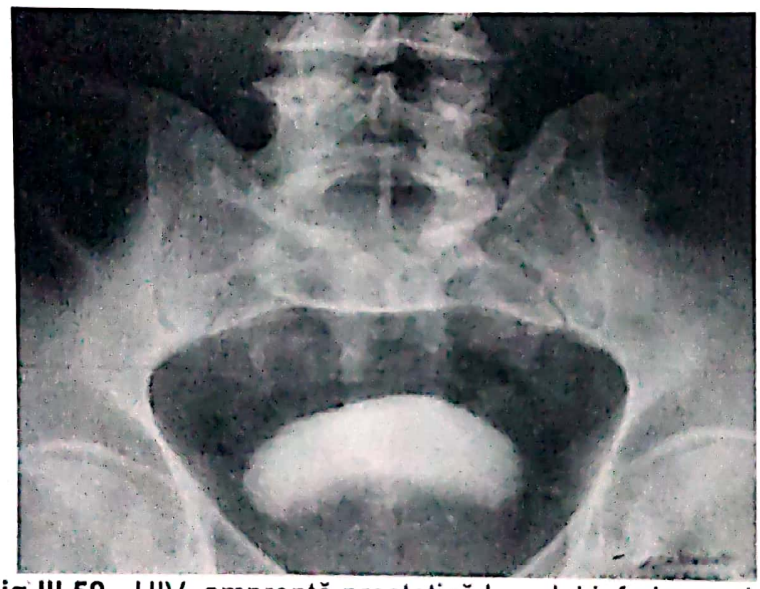

Fig.III.59 - UIV, amprentă prostatică la polul inferior vezical

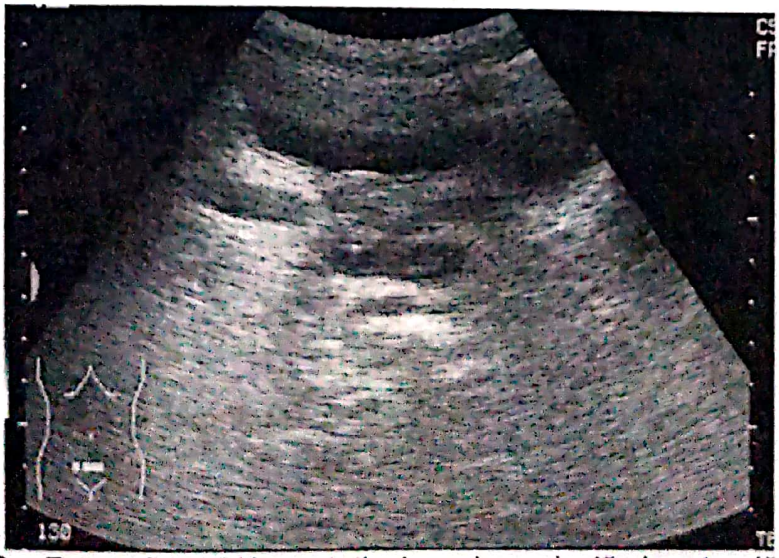

Fig.III.60 – Ecografie, ADK prostatic, invazie vezicală şi ureterală dreaptă

Scanned with OKEN Scanner

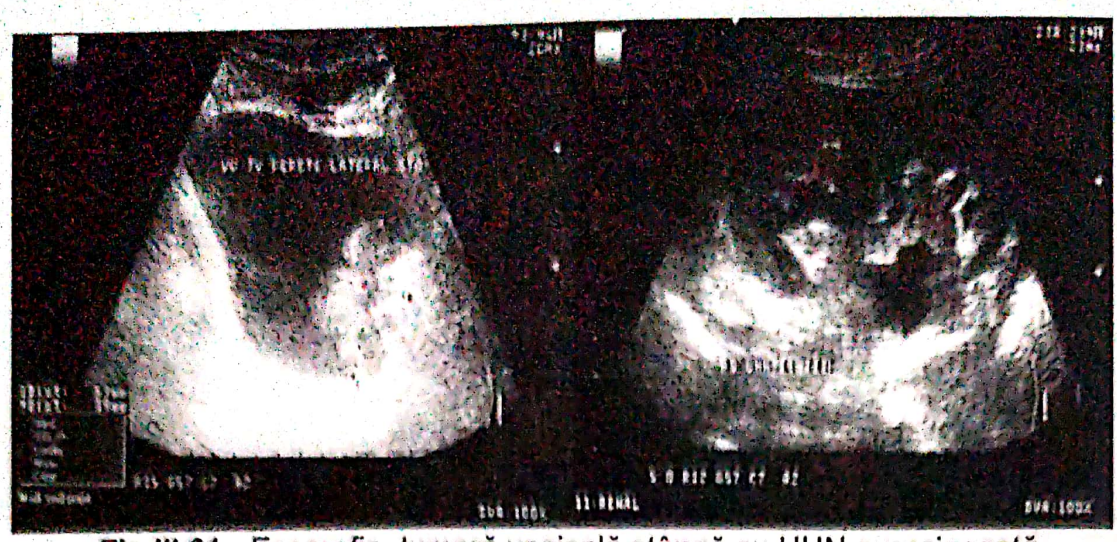

Fig.III.61 - Ecografie, tumoră vezicală stângă cu UHN supraiacentă

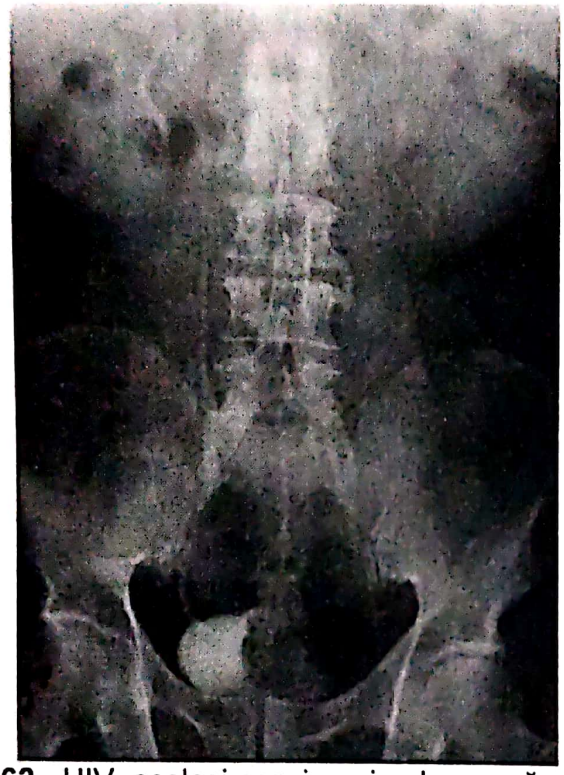

Fig.III.62 - UIV, acelaşi caz, imagine lacunară ce ocupă hemivezica stângă, rinichi stâng – absența eliminării

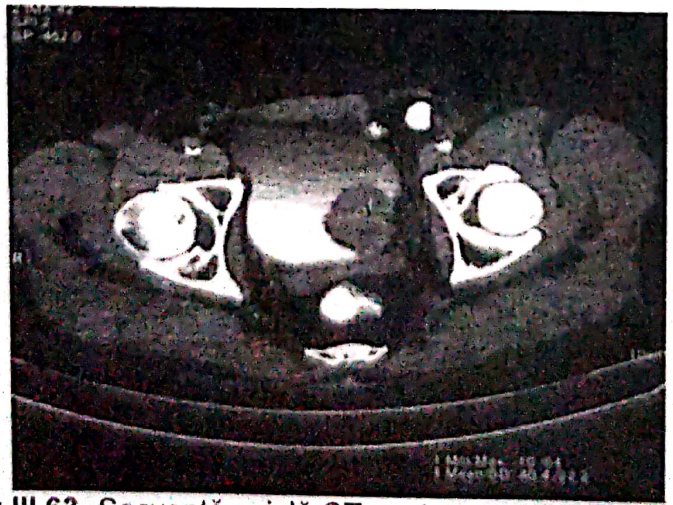

Fig.III.63 -Secvență axială CT postcontrast (acelaşi caz)

Scanned with OKEN Scanner

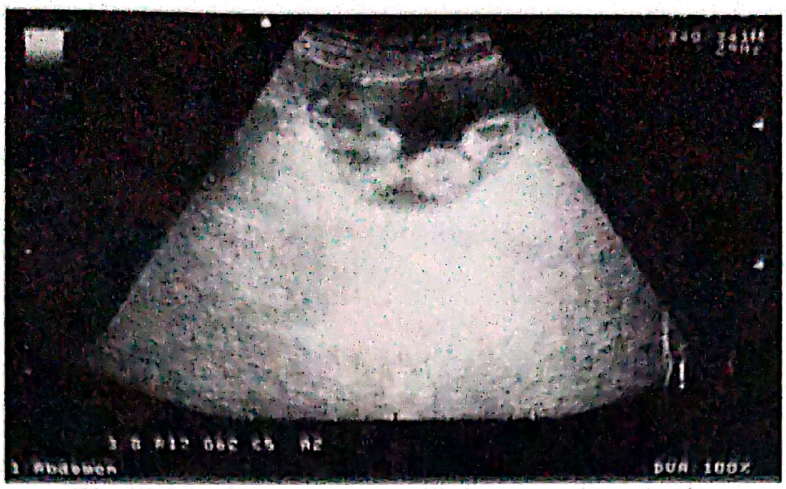

Fig.III.64 - Ecografie, multiple tumori vezicale

Fig.III.65 - UIV, multiple imagini lacunare pe conturul vezical (acelaşi caz)

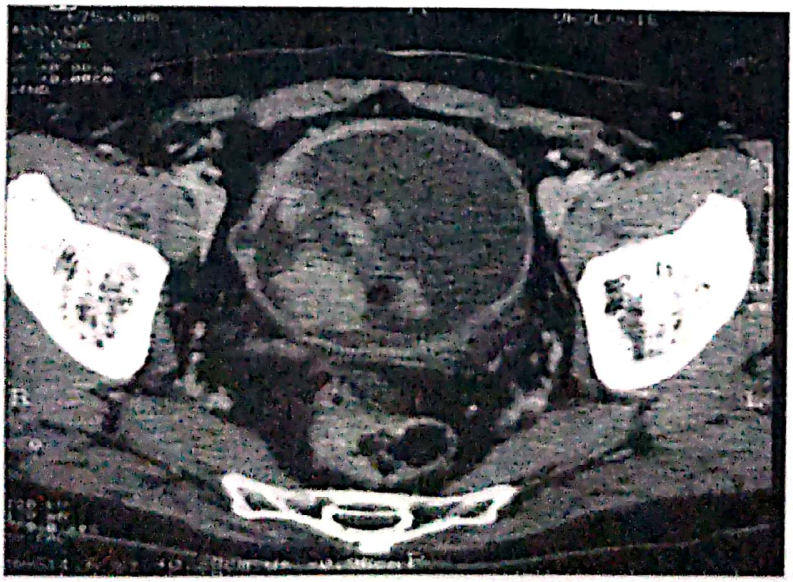

Fig.III.66 - CT, tumoră vezicală

Scanned with OKEN Scanner

Fig.III.67 - UIV, proces înlocuitor de spațiu polar superior stâng, cu invazie pielocaliceală

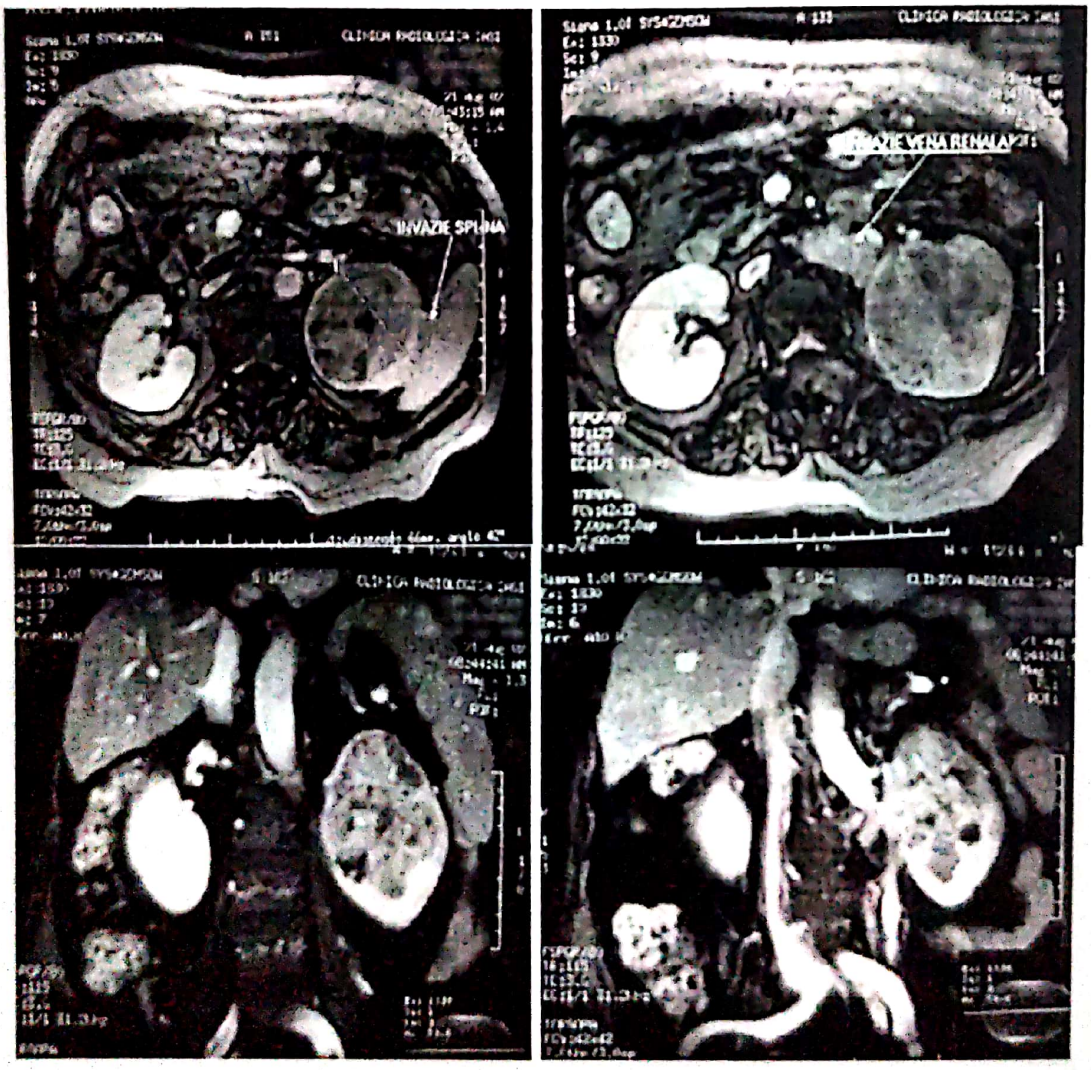

Fig.III.68 - IRM, acelaşi caz, după trei luni, proces înlocuitor de spațiu polar superior, invazie splenică, invazia venei renale stângi şi a sistemului pielocaliceal, cu hidronefroză consecutivă

Scanned with OKEN Scanner

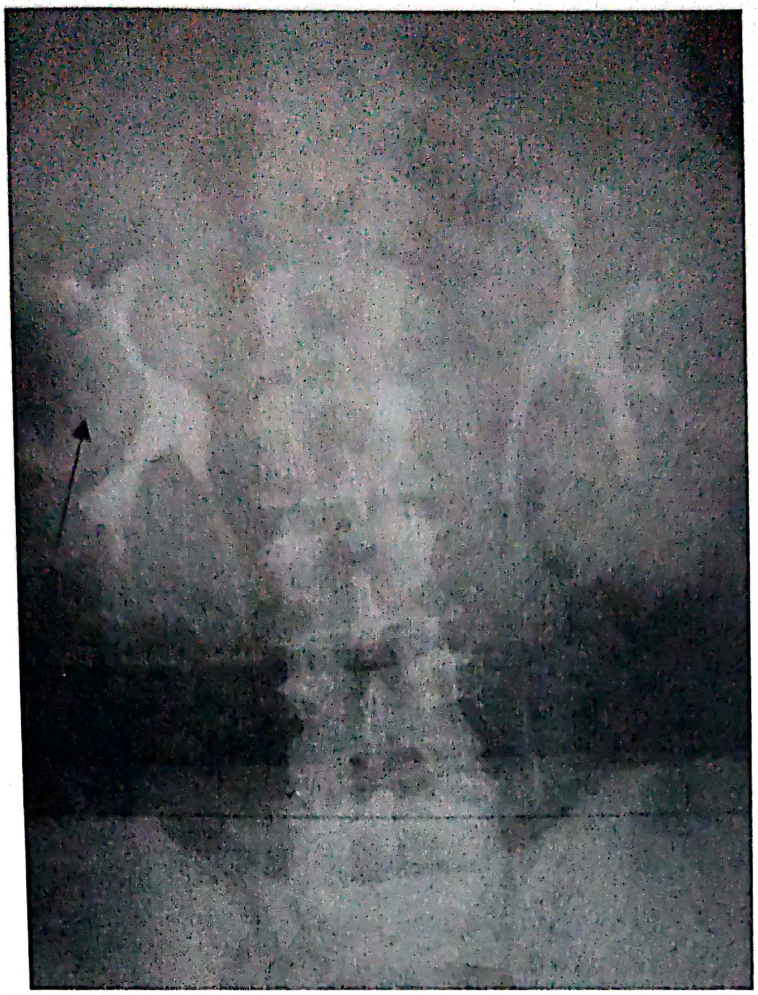

Fig.III.69 - UIV, rinichi drept proces înlocuitor de spațiu mediorenal

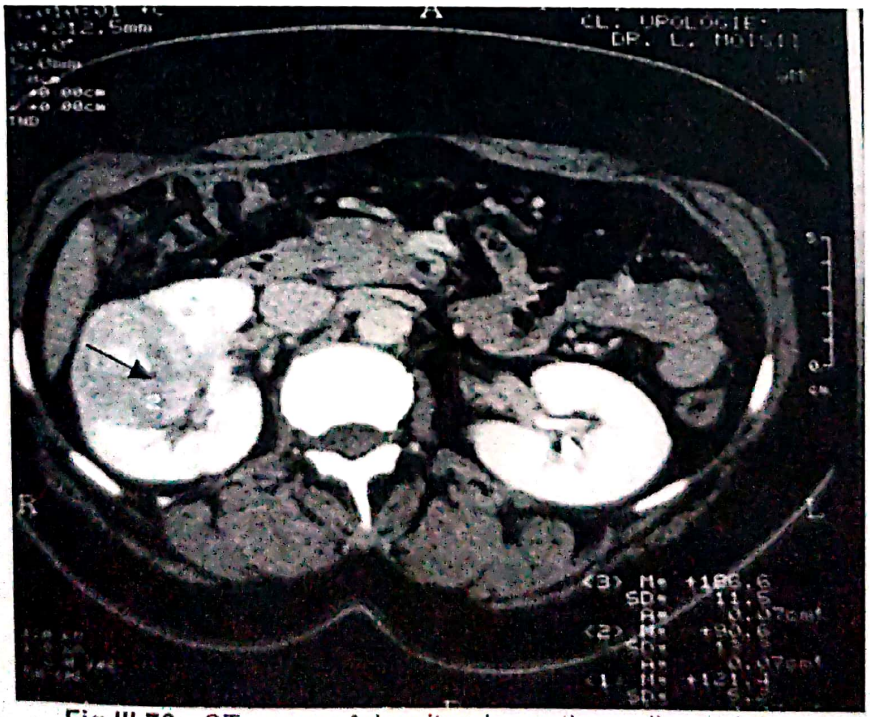

Fig.III.70 - CT, proces înlocuitor de spațiu mediorenal drept

Scanned with OKEN Scanner

Fig.III.71 - UIV, proces înlocuitor de spațiu polar superior stg, cu amprentă şi dilatație caliceală superioară

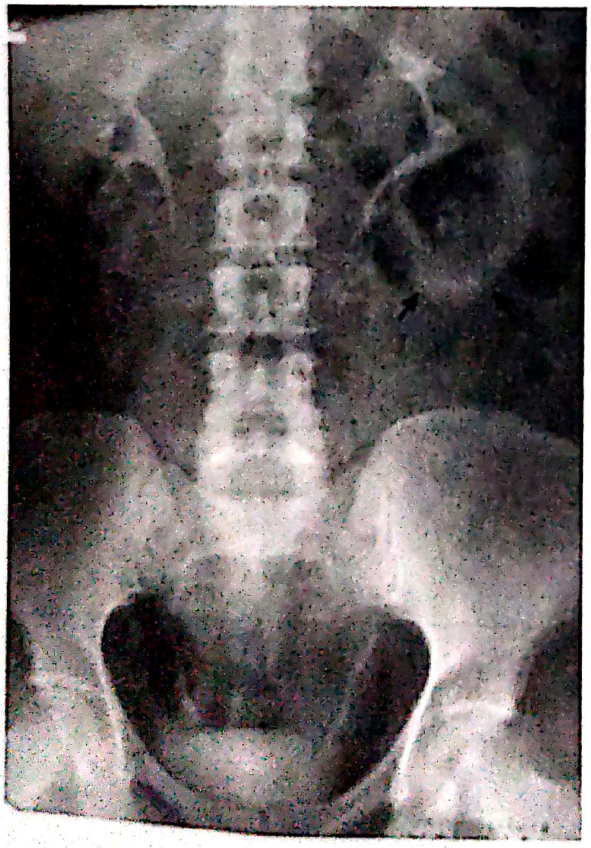

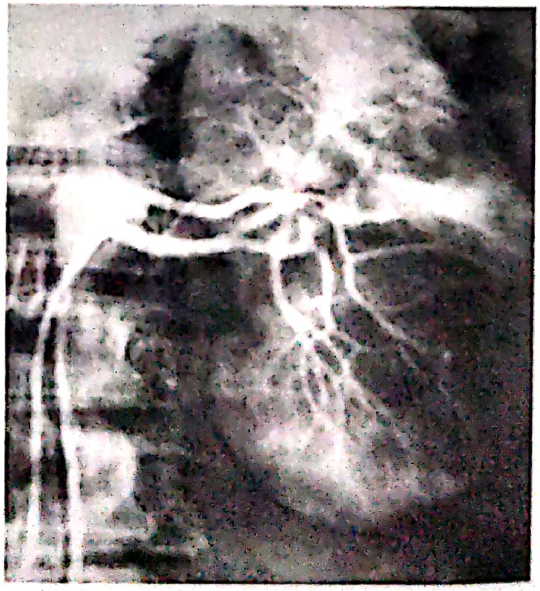

Fig.III.72,73 - UIV, proces înlocuitor de spațiu polar inferior stâng, cu amprentă asupra sistemului pielocaliceal (chist renal)
Acelaşi caz, arteriografie

Scanned with OKEN Scanner

Fig.III.74 -UPG retrogradă, tumoră de uroteliu înaltă – pielocaliceală

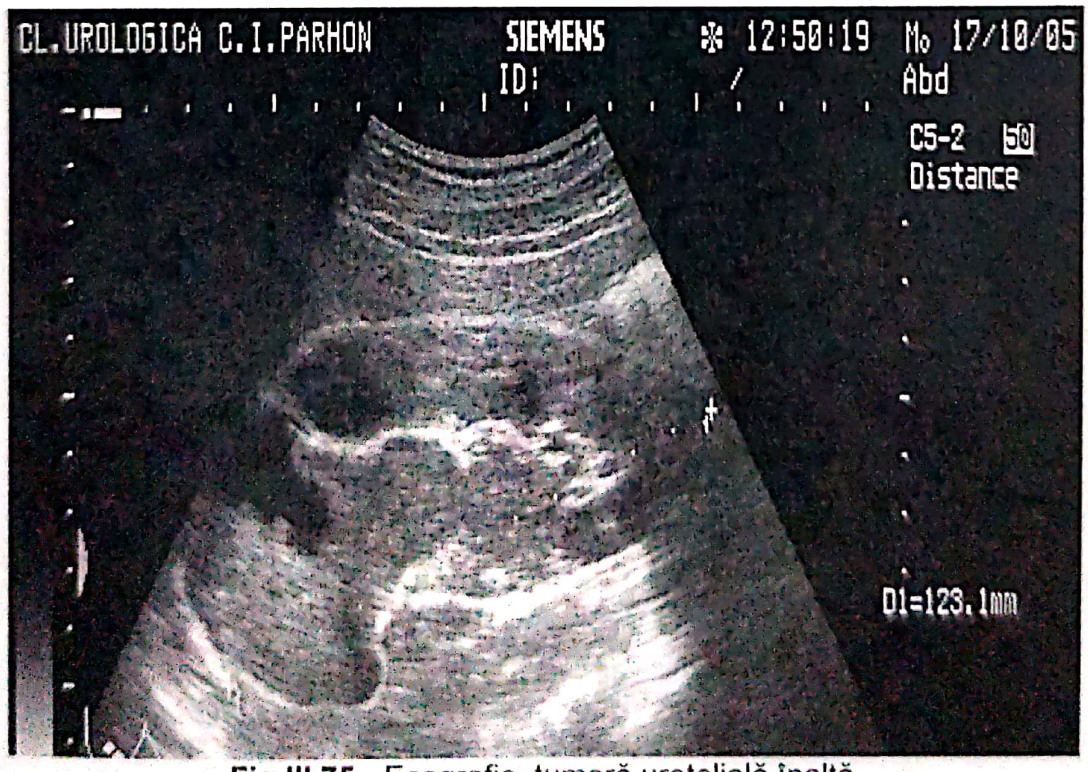

Fig.III.75 - Ecografie, tumoră urotelială înaltă

Scanned with OKEN Scanner

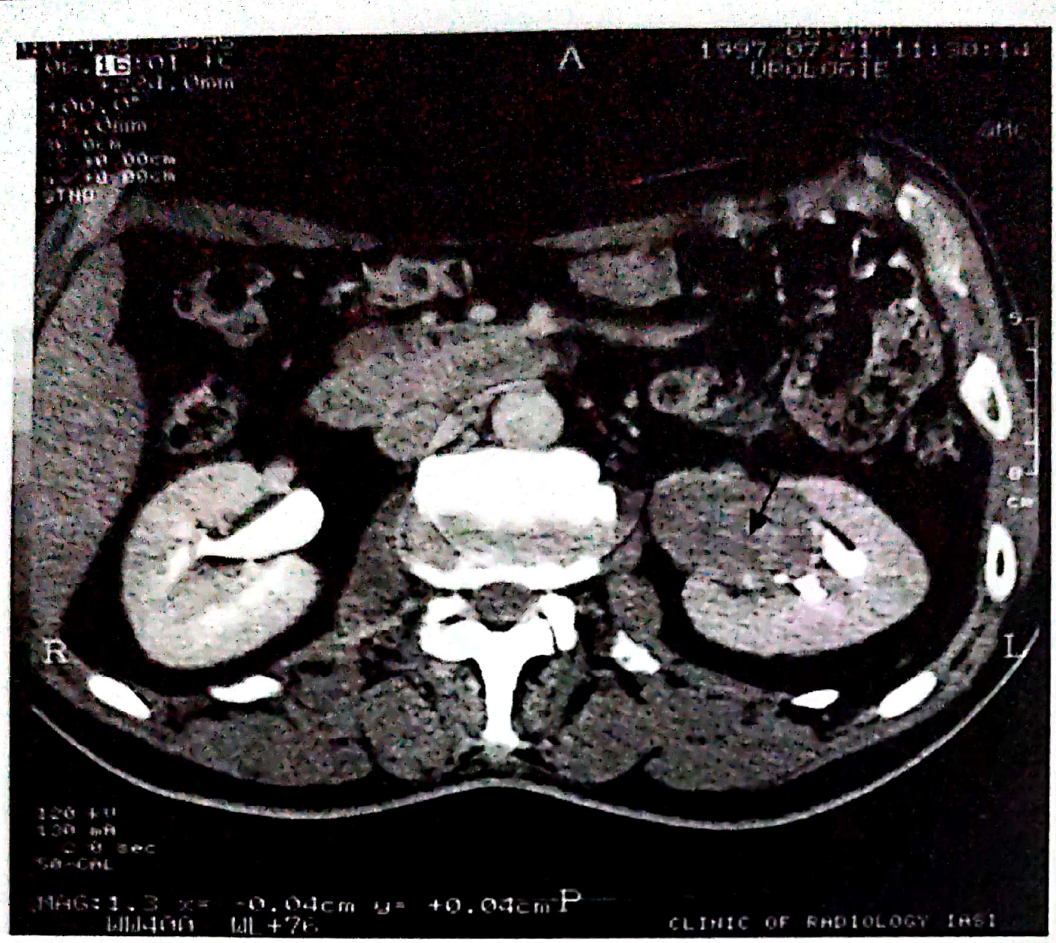

Fig.III.76 - CT, tumoră urotelială înaltă

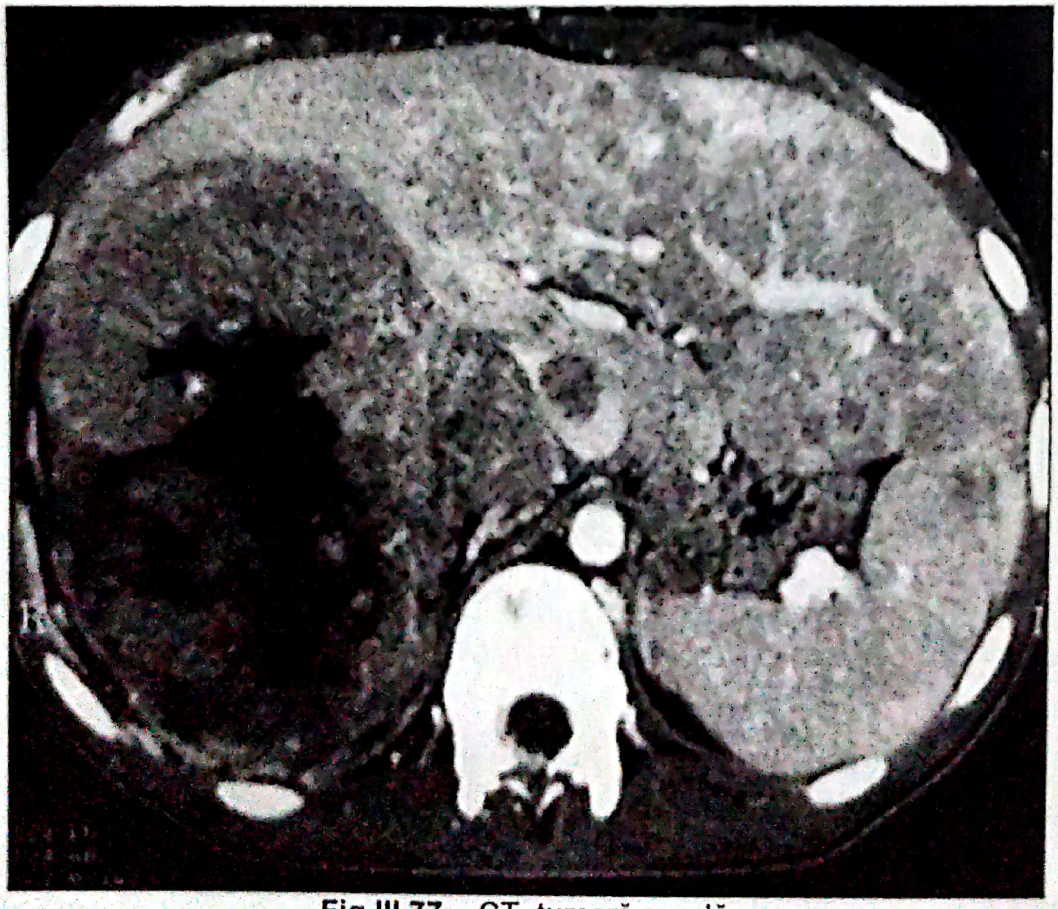

Fig.III.77 – CT, tumoră renală

Scanned with OKEN Scanner

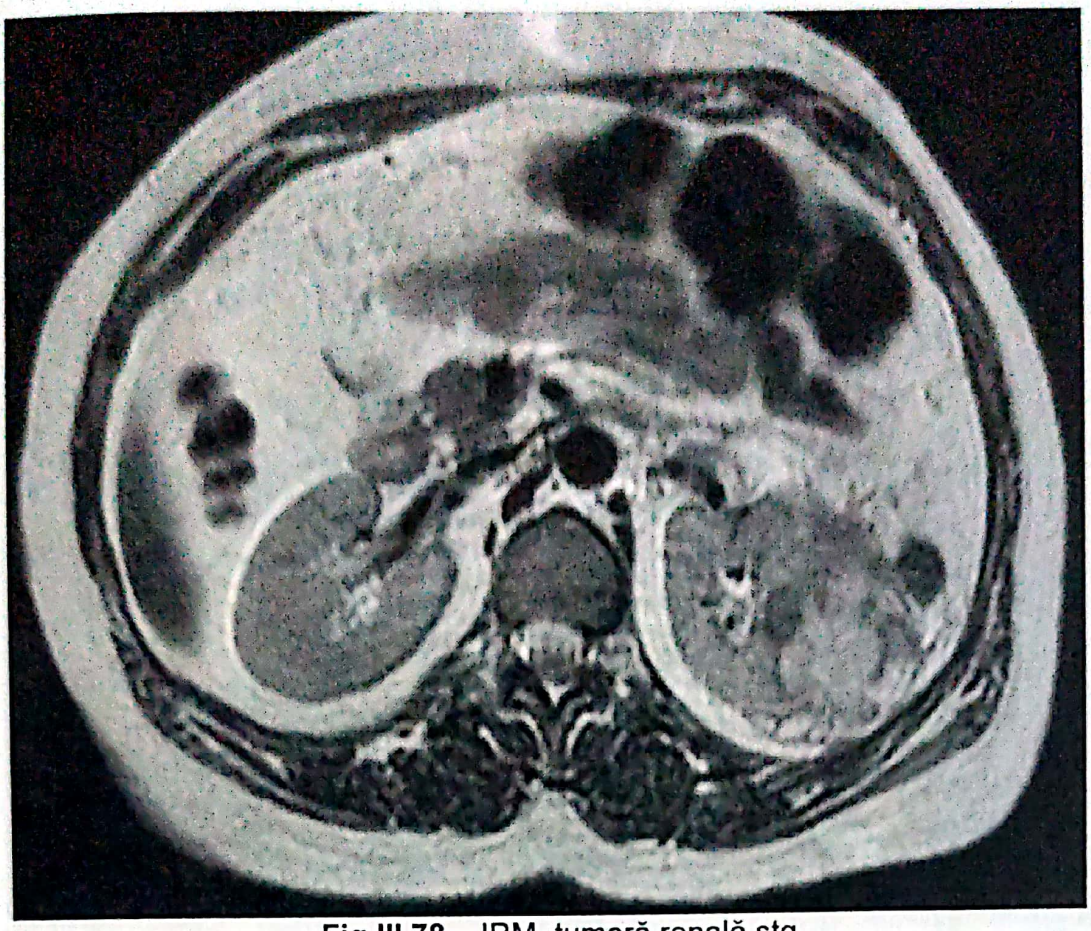

Fig.III.78 – IRM, tumoră renală stg.

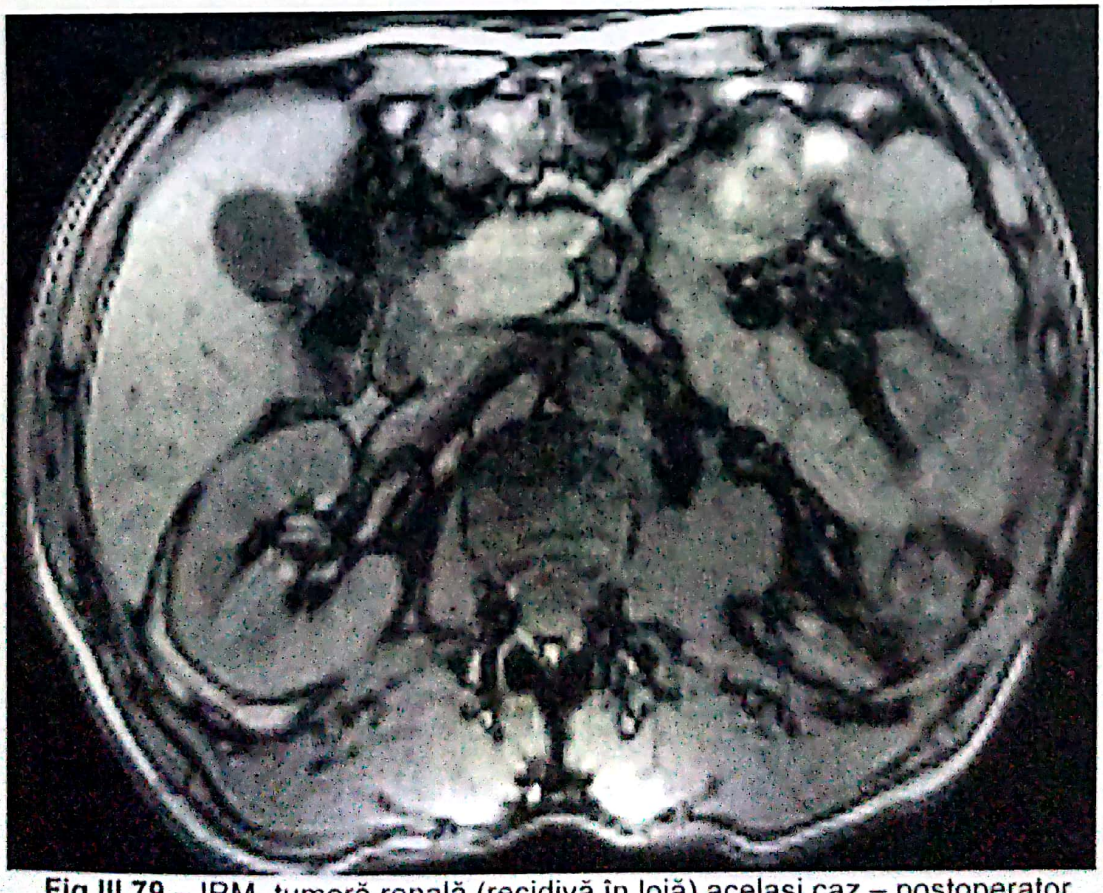

Fig.III.79 – IRM, tumoră renală (recidivă în lojă) acelaşi caz – postoperator

Scanned with OKEN Scanner

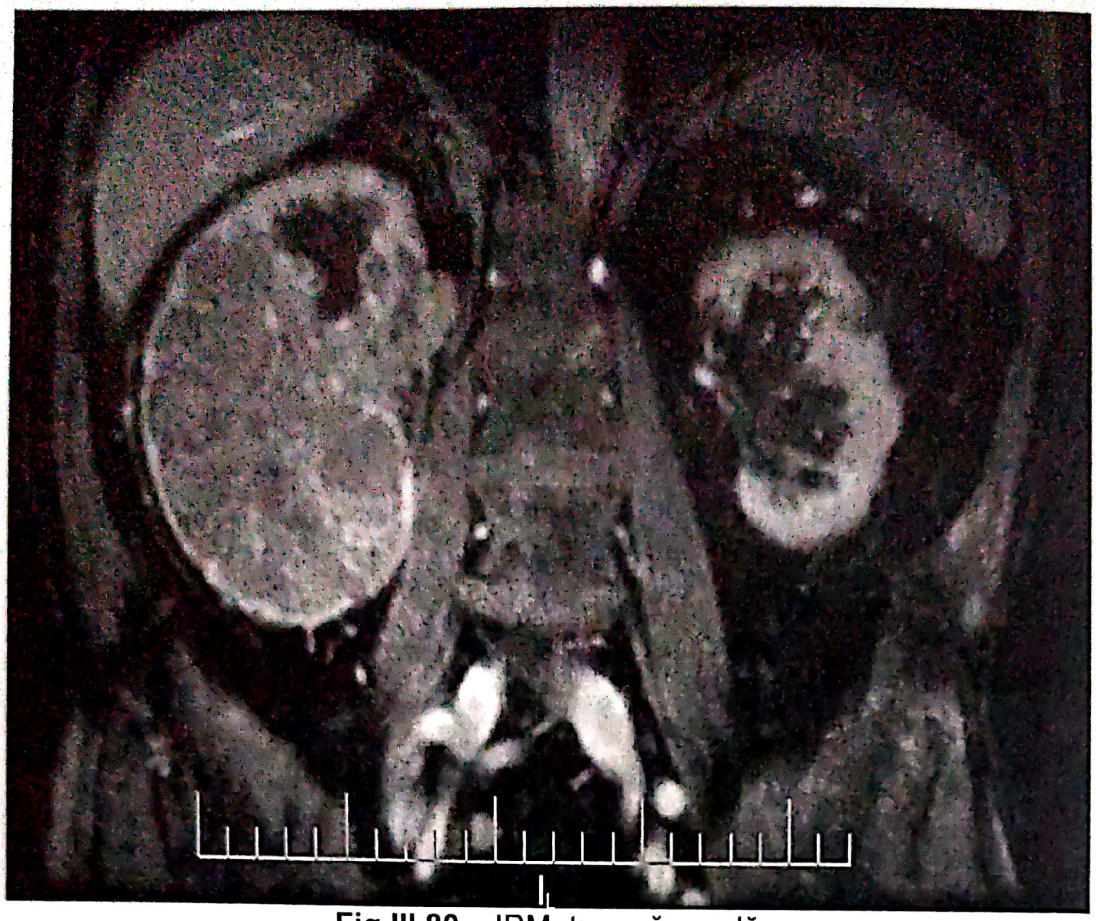

Fig.III.80 – IRM, tumoră renală

Fig.III.81 – CT, metastaze renale

Scanned with OKEN Scanner

IV. INSTRUMENTARUL ÎN UROLOGIE

Urologia este o specialitate care apelează, mai mult ca celelalte specialități, la diferite instrumente, în toate fazele stabilirii diagnosticului şi rezolvării unei afecțiuni.

În disputele amicale între specialişti, urologii sunt denumiți „instalatorii" din sănătate. De ce? Fiindcă ei se ocupă cu curgerea unui fluid, urina, pe căi naturale sau artificiale. Urologul este cunoscut ca „omul cu sonda". Acest instrument sub diferite variante reuşeşte să aline suferința (cât de dureroasă este retenția acută de urină!) şi să salveze viața (anuria; retenția septică în căile urinare superioare).

Sondele sunt nişte tuburi din plastic de diferite dimensiuni şi forme ce realizează comunicarea unui sector al sistemului urinar cu exteriorul (sondă uretro-vezicală; nefrostomă) sau cu alt sector intern urinar (sondă autostatică ureterală). Calibrul sondelor se apreciază după scara Charierre (Ch), o unitate fiind ⅓ mm. 1 Ch = 0,33 mm = $\frac{1}{3}$ mm

Sondele uretro-vezicale se folosesc pentru evacuarea urinii din vezică. Sunt formate din tuburi cu 2 capete, unul ajungând în vezică iar celălalt rămânând în exterior şi la care se ataşează o pungă colectoare. În prezent se folosesc mai frecvent 3 tipuri de sonde uretro-vezicale:

Sonda Nelaton – cu vârf drept şi plin, având găuri laterale; de preferat la femei (fig.IV.1);

Fig.IV.1 - sonda Nelaton

Scanned with OKEN Scanner

Sonda Tiemann – cu vârf cudat şi efilat, ce permite angajarea prin curbura uretrei bulbare (fig.IV.2);

Fig.IV.2. – Sonda Tiemann

Dezavantajul acestor sonde este că ele nu posedă un sistem de fixare intern, fiind necesară fixarea externă cu leucoplast (instabilă) sau se coase la prepuț (dureroasă). *Totuşi, dacă reuşim să introducem cu greutate o sondă de acest tip, este de preferat să o menținem, decât să fim ambițioşi să încercăm să o înlocuim. S-ar putea să avem surpriza neplăcută să nu mai reuşim, ceea ce complică inutil rezolvarea cazului.*

Sonda Foley – sau sonda cu balonaş, care, pe lângă circuitul normal de evacuare a urinii, mai prezintă un circuit format dintr-un canal în grosimea peretelui sondei prin care se introduce apa printr-o ramificație externă cu supapă. Astfel se umflă balonaşul aflat la capătul intern, în învelişul peretelui (fig.IV.3). Acest balonaş fixează sonda şi nu permite ieşirea sa. *Rar bolnavii uremici sau agitați postoperator reuşesc să-şi tragă sonda cu balonaşul umflat, lezându-şi uretra*. Dimensiunile lor variază de la Ch 8-10 la copii pînă la Ch 24-26 la pacienții operați endoscopic.

Fig.IV.3 – Sonda Foley

Scanned with OKEN Scanner

O variantă specială de sondă Foley este cea cu *dublu curent*, pentru spălarea continuă, având 3 ramificații externe:

- una de drenaj urinar;
- una pentru umflarea balonaşului;
- una prin care se introduce ser sau apă sterilă în vezică pentru spălare.

Se instalează după rezecțiile de prostată sau de tumori vezicale cu risc de hematurie (fig.IV.4).

Fig.IV.4 – Sonda Foley cu dublu curent

Există situații când nu se poate sau nu se reuşeşte cateterizarea uretro-vezicală, la bolnavi stricturați sau după intervenția în forță a unui confrate, ce se poate solda cu o cale falsă. În acest caz evacuarea urinii se realizează printr-un *drenaj suprapubian*. Acesta se realizează cu un dispozitiv special (Cystofix) care cuprinde un ac gros (trocar), ce conține în interior un obturator. Se puncționează suprapubian, se scoate obturatorul apoi se introduce prin trocar în vezică un tub cu găuri, ce se fixează la piele, sau o sondă Foley subțire (fig.IV.5).



Fig.IV.5 - Cystofix

Scanned with OKEN Scanner

Se recomandă evitarea sondelor uretro-vezicale la *tineri şi copii*, pentru menajarea uretrei (risc de strictură de uretră), preferându-se drenajul suprapubian. La *bătrâni*, la care oricum urmează o intervenție endoscopică, se pot folosi sondele uretro-vezicale. De asemenea, tot pentru menajarea uretrei, se preferă drenajul suprapubian în caz de *retenții acute de urină de cauze non-urologice*. În cazul *retenției cronice complete de urină*, complicație firească a uropatiei obstructive subvezicale, se instalează de preferat o sondă uretro-vezicală, urmând apoi intervenția endoscopică.

Similar evacuării urinii din vezică, trebuie acționat şi când există o retenție urinară cauzatoare de anurie (obstacol pe rinichi unic) sau de sepsă în căile urinare superioare. Se folosesc nişte sonde subțiri, lungi şi flexibile cel mai frecvent de calibru 5-7Ch, cu mandren metalic de întărire, numite ***sonde sau catetere ureterale***. Ele pot fi cilindrice, cu orificiul lateral la capul intern al sondei – standard (fig.IV.6), folosite pentru cateterizarea retrogradă (scop terapeutic), sau cu oliva tronconică perforată la cap – Chevassu (fig.IV.7) folosite pentru uretero-pielografie retrogradă (scop diagnostic).

Fig.IV.6 – Cateter ureteral standard

Fig.IV.7 – Cateter ureteral Chevassu

Scanned with OKEN Scanner

Uneori pentru a realiza cateterizarea este necesar introducerea unui ghid metalic ascendent cu capăt flexibil, moale pe care apoi sonda culisează până în sistemul pielo-caliceal, asigurând *drenajul urinar extern.* Capătul sondei va rămâne în exterior, fiind prezent riscul unei infecții ascendente.

Din acest motiv, s-au depus eforturi pentru descoperirea unei variante de sonde care să permită *drenajul urinar intern* – adică între sistemul pielo-caliceal şi vezică. Sunt aşa-numitele ***sonde ureterale autostatice*** formate din material plastic special, ce nu permite depunerea de calcificări pe ele, în contact prelungit cu urina. Sonda prezintă la ambele capete câte o curbură ce permite fixarea în bazinet sau calice (sus) şi în vezică (jos). Sunt cunoscute ca sonde „Double J" sau „Pig tail" în funcție de forma extremităților.

Când se montează în ureter se foloseşte un mandren metalic care îndreaptă capetele. Când se extrage acesta, cele 2 extremități iau forma descrisă anterior (fig.IV.8).

De obicei, ele se mențin zile sau săptămâni, dar uneori se pot menține şi luni de zile, în neoplaziile obstructive genitale la femei

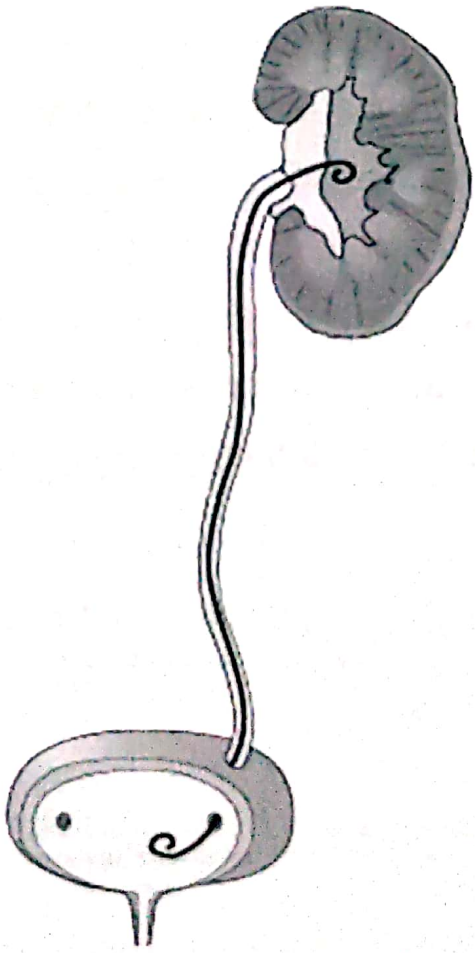

Fig.IV.8 – drenaj intern al rinichiului cu ajutorul sondei „double J"

Scanned with OKEN Scanner

(neoplasm de col uterin) şi la bărbaţi (adenocarcinom prostatic). În mod constant ele se instalează sub control radiologic dar în sarcină suntem obligaţi să o facem sub control ecografic. Desigur operatorul trebuie să lucreze cu finețe la introducerea ghidului şi apoi a sondei JJ iar ajutorul trebuie să fie foarte sigur când îţi confirmă ecografic pătrunderea celor două repere în sistemul pielo-caliceal.

Când nu se poate monta o sondă ureterală şi situaţia impune un drenaj al cavităţilor renale, se efectuează, similar ca la vezica urinară, un drenaj extern al rinichiului, adică o ***nefrostomie percutană***.

Se utilizează o trusă de nefrostomie care conţine un ac cu mandren, cu care se puncţionează sistemul pielo-caliceal sub ghidaj ecografic. Se scoate mandrenul. Se poate injecta apoi substanţă de contrast pe ac şi continua procedura sub control radiologic, eventual fiind necesară o nouă puncţie. Se introduce un ghid metalic prin ac până în sistemul pielo-caliceal după care se extrage acul. Pe ghidul metalic se introduce un tub de nefrostomă care se fixează la piele sau o sondă Foley Ch 14-16 cu balonaş mic -3 ml (fig.IV.9).

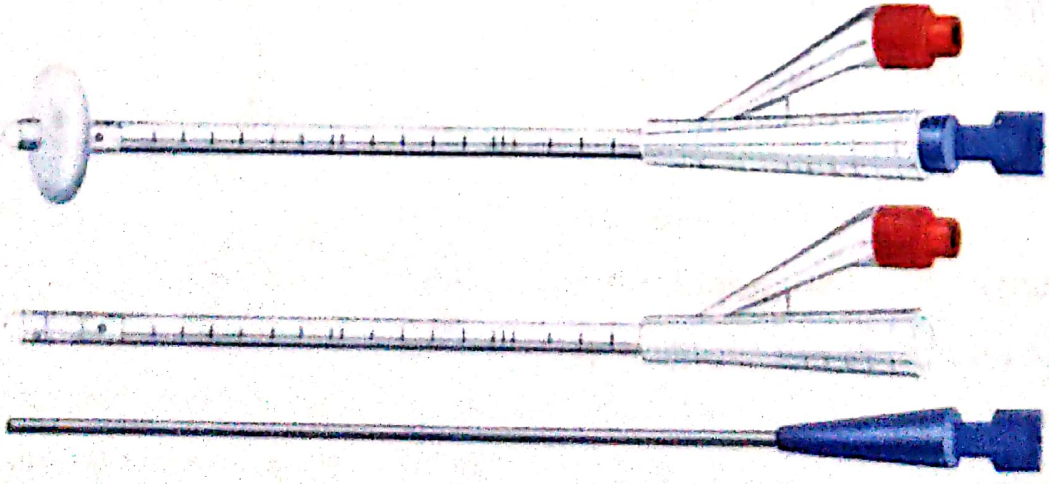

Fig.IV.9 – sonda Foley pentru nefrostomie

Scanned with OKEN Scanner

Când nu există alternativa radiologică se continuă procedura numai sub control echografic, dar trebuie să acționezi rapid să nu se piardă dilatația pielo-caliceală, ce permite continuarea manevrelor. Nefrostoma este temporară în afecțiunile obstructive acute, dar şi definitivă în aceleaşi neoplazii genitale.

INSTRUMENTARUL ENDOSCOPIC

Urologii se mândresc că au fost primii care au privit înăuntrul corpului, folosind căile naturale – adică primii endoscopişti.

Instrumentele endoscopice oferă posibilitatea transmiterii imaginii interne printr-un sistem optic, la ochi. La baza endoscopiei urologice stă **cistoscopul** *(adică instrumentul de privit în vezică)*.

El este format din următoarele componente:

Teaca de lucru la care se ataşează tubul de pătrundere a fluidului de lucru. Grosimea sa este apreciată tot pe scara Charierre (Ch);

Telescopul – un sistem de prisme pentru transmiterea imaginii, la care se ataşează cablul de lumină de la o sursă externă. *Pentru a vedea înăuntru îți trebuie lumină şi lichide de umplere a vezicii.* Telescoapele permit o vedere de la 0° la 120° în funcție de scopul folosirii lor.

Lichidul de lucru poate fi serul fiziologic sau apa sterilă.

Pentru o mai bună orientare, uretra, zona endoprostatică şi colul vezical se compară cu cadranul unui ceas cu cele 12 ore.

Scanned with OKEN Scanner

Cistoscopul explorator (fig.IV.10) conține elementele descrise anterior.

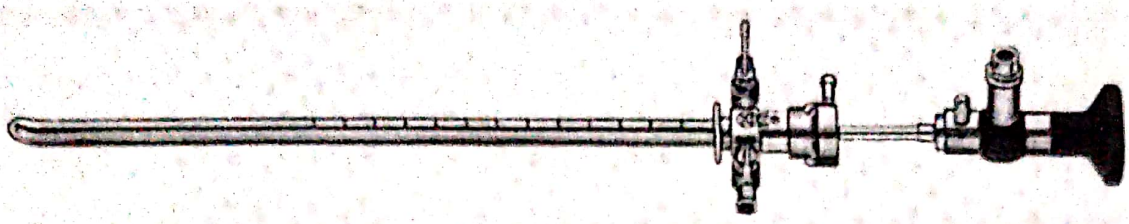

Fig.IV.10 – Cistoscop explorator

Cistoscopul operator (fig.IV.11) mai conține o ramificație externă numită *car de cateterism* format din 1 sau 2 canale de lucru prin care se pot introduce sonde ureterale sau pense.

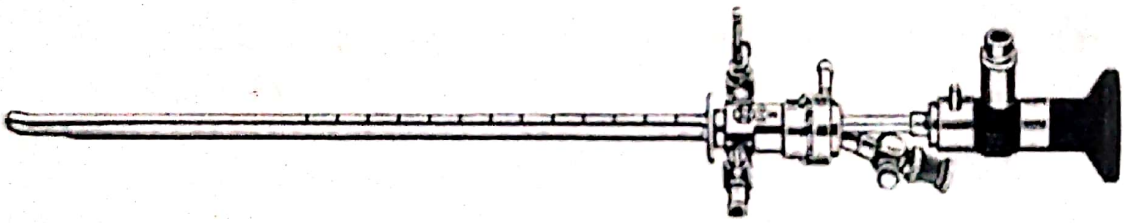

Fig.IV.11- cistoscop operator

Celelalte instrumente endoscopice derivă din cistoscop, conținând şi elemente de lucru:

Uretrotomul conține:

- teaca de lucru (18-20Ch) cu canal de lucru de 5Ch pentru introducerea unui ghid;
- telescopul cu optică de 0º;
- elementul de lucru (partea mecanică) compus dintr-un mâner ce transmite o mişcare înainte-înapoi unei lame aflate la capătul intern al dispozitivului (fig.IV.12).

Scanned with OKEN Scanner

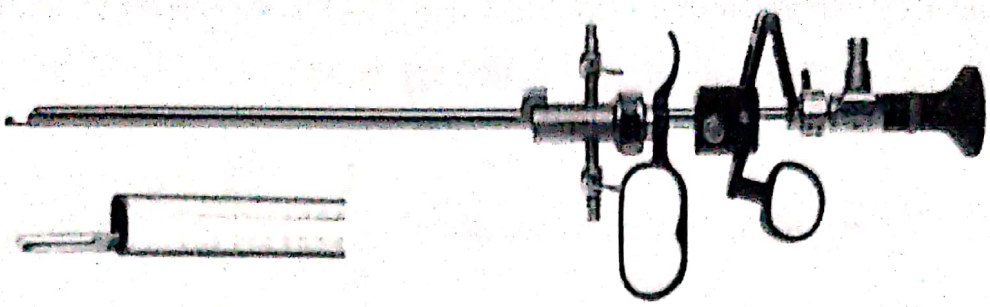

Fig.IV.12 - Uretrotom

Se foloseşte pentru ***uretrotomia internă optică*** a unei stricturi de uretră. Incizia zonei stricturate este unică (ora 12) sau multiplă (ora 3, 6, 9, 12). Uneori, la început, este necesară folosirea unui ghid, care să pătrundă prin zona stricturată şi pe care să-l urmărim. Un endoscopist cu experienţă renunţă la ghid, putând urmări fluxul de apă cu sângerare minimă, care-l conduce prin strictură. La sfârşitul intervenţiei se instalează o sondă uretro-vezicală Foley 18 sau 20 Ch ce se menţine 7 zile, ca să se constituie un calibru mai larg al uretrei în zona afectată.

O altă intervenţie ce se poate efectua cu uretrotomul este ***incizia stelată a colului vezical*** în sclerozele de col.

Rezectoscopul conţine:

- teaca de lucru (24-28Ch) la care se ataşează tubul de intrare şi ieşire a lichidului (dublu curent);
- telescopul, de obicei de 30° la care se ataşează cablul de lumină;
- elementul de lucru, ce transmite mişcarea înainte-înapoi unei anse de rezecţie care la capătul intern are o buclă. Se lucrează cu curent electric de la o sursă externă, ce se ataşează la sistemul de lucru. Trecerea curentului prin bucla

Scanned with OKEN Scanner

ansei va determina tăierea sau coagularea țesutului în funcție de intensitatea curentului folosit (fig.IV.13).

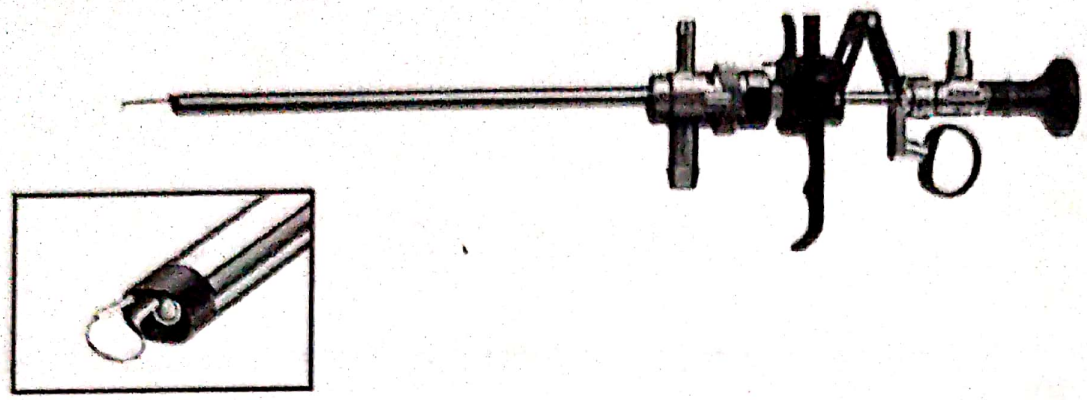

Fig.IV.13 - Rezectoscop

Trebuie accentuat că se foloseşte curent electric şi nu *laser* aşa cum de multe ori populația este tentată să spună. Procedura se numeşte rezecție endoscopică folosindu-se frecvent prescurtarea engleză **TUR** adică Trans-urethral resection.

Lichidul de lucru nu mai poate fi serul fiziologic, fiind o soluție ionică. Este de dorit să se lucreze cu soluții izotone (Ispirol) care nu permit „ fuga" curentului şi care, dacă ajung în sânge nu produc dezechilibre hidro-electrolitice. Din motive economice nu ne permitem folosirea soluțiilor descrise, apelând la banala apă sterilă. Pătrunderea ei în cantitate crescută în circuitul sanguin în anumite situații (lucrul în hiperpresiune, durata lungă a intervenției, deschiderea unui sinus venos) poate duce la hemoliză şi instalarea unei insuficiențe renale acute, manifestări cunoscute ca şi sindrom TUR.

Se pot efectua *rezecția tumorilor vezicale*, a *adenomului de prostată* şi *deblocările de col vezical secundare cancerelor prostatice*.

Scanned with OKEN Scanner

Litotritorul mecanic conține:

- teaca de lucru groasă (28Ch) cu tub de intrare şi ieşire a lichidului;
- telescopul, de obicei de 0° cu cablul de lumină;
- elementul de lucru ce transmite mişcarea de strângere din exterior a unui mâner unei fante la capătul intern, care, când mărimea calculului o permite, îl cuprinde, strânge şi sparge (fig.IV.14).

Se foloseşte pentru *litotriția mecanică a calculului vezical.*

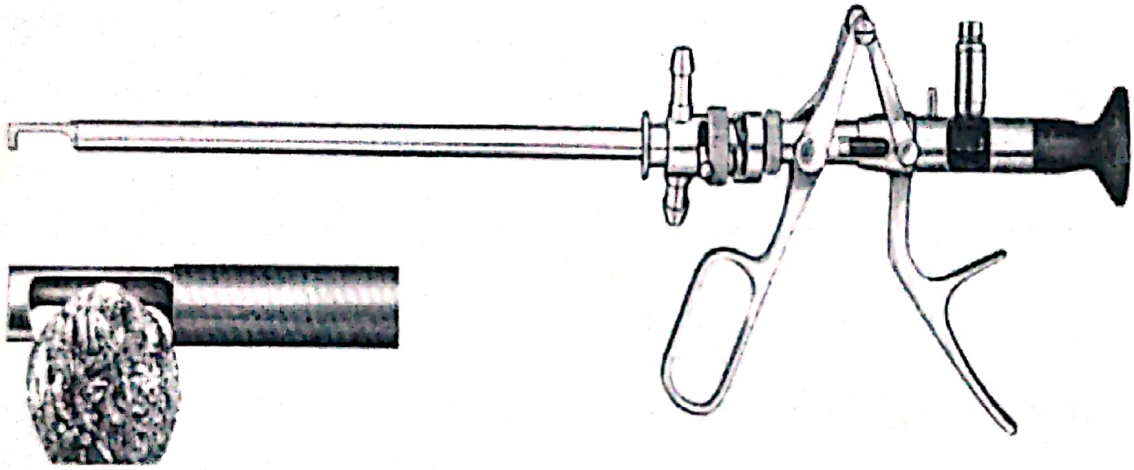

Fig.IV.14 – Litotritor mecanic

Condiția realizării cistolitotriției este posibilitatea cuprinderii calculului neted în interiorul fantei sau existența unui calcul neregulat pe care îl putem "ciupi" lateral. Calculii moi de infecție se sparg uşor. Incidentul frecvent întâlnit este lezarea mucoasei vezicale cu sângerare secundară.

Instrumentele descrise se folosesc în *endoscopia aparatului urinar inferior.* Ele au reprezentat modelul pentru fabricarea instrumentelor folosite în *endoscopia aparatului urinar superior.* După endoscopia aparatului inferior, urologii au

Scanned with OKEN Scanner

îndrăznit să-l abordeze şi pe cel superior, adaptându-se instrumentele.

Astfel, **nefroscopul**, ce permite vederea şi acţiunea intrarenală a decurs logic din cistoscop. Este format din (fig.IV.15):

- teaca nefroscopului, la care se adaptează tubul de intrare şi ieşire a fluidului de lucru;
- telescopul, la care se ataşează cablul de lumină.

Ocularul nu se află în axul instrumentului, ci în diverse unghiuri, pentru a lăsa zona axială liberă pentru:

- canalul de lucru prin care se poate introduce *sonotrodul* (cu care se fragmentează-*litotriţează* calculii) sau *pense de extragere* a calculilor întregi sau fragmentaţi.

Procedura ce implică utilizarea lor se numeşte *nefrolitotriţie percutanată (NLP).*

NLP = nefrolitotriție percutană



Fig.IV.15 - Nefroscop

O altă intervenţie care se poate efectua cu ajutorul nefroscopului este ***endopielotomia*** prin introducerea unui cuţit special pentru secţionarea joncţiunii pielo-ureterale în cazul stenozei de joncţiune pielo-ureterală.

Cel mai fragil dintre instrumente este **ureteroscopul.** Este un instrument cu aceleaşi componente ca ale nefroscopului, dar subţire (Ch 8-10) şi lung pentru a pătrunde pe ureter (fig.IV.16).

Scanned with OKEN Scanner

Canalul său de lucru permite introducerea unui sonotrod subțire pentru spargerea calculilor sau a unei pense pentru extragerea lor.



Fig IV.16 - Ureteroscop

Procedura pe care o permite se numeşte ureteroscopie. Aceasta poate fi retrogradă (ascendentă) sau anterogradă (descendentă).

O sondă specială folosită pentru extragerea de calculi (sau fragmente), este *sonda Dormia* (fig.IV.17). Ea are în capăt un coşuleț format din 4-6 spire, care când se strâng cuprind calculul pe care vrem să-l extragem.

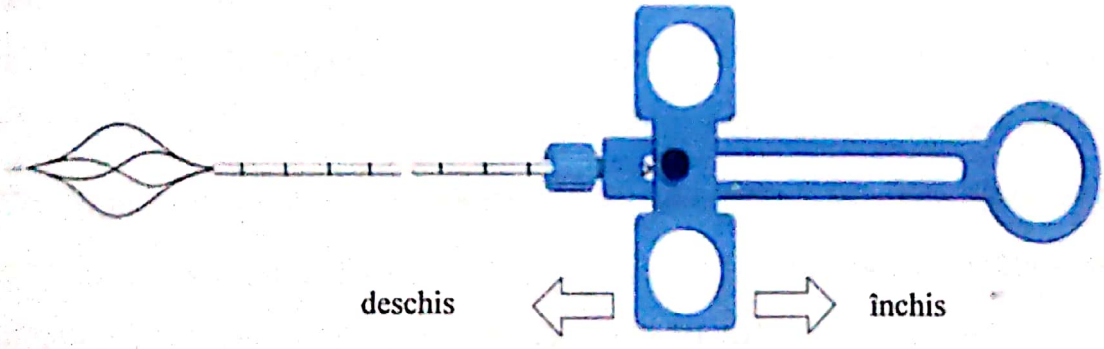

Fig.IV.17 – Sonda Dormia

În afară de forma rigidă a instrumentelor descrise (cistoscop, ureteroscop, nefroscop) există şi variante **flexibile**, construite pe principiul fibroscoapelor (fig.IV.18). Ele sunt mult

Scanned with OKEN Scanner

mai sensibile, fiind mai des utilizate în explorarea decât în intervenţia endoscopică.



Fig.IV.18 – ureteroscop flexibil

Toate instrumentele descrise trebuie *văzute* pentru a le înţelege complet structura şi modul de funcţionare. Ele trebuie *simţite* pentru a le înţelege simplitatea dar şi complexitatea. În mâna unui endoscopist talentat ele pot realiza performanţe deosebite.

Instrumentele cu care lucrăm în prezent sunt rezultatul unei munci tenace a tehnicienilor care le-au realizat şi perfecţionat. Fiecare firmă producătoare respectă principiile generale de construcţie dar aduce şi modificări proprii. Din permanenta competiţie a firmelor *Storz, Wolf* şi *Olympus* în Europa, de câştigat au avut urologii care se ocupă cu endoscopia joasă şi înaltă.

Despre modul în care aceste instrumente sunt folosite în cursul intervenţiilor şi despre etapele acestor proceduri cei interesaţi pot găsi informaţii în capitolul "Intervenţii endourologice".

Scanned with OKEN Scanner

V. INTERVENȚII ENDOUROLOGICE

Capitolul dedicat instrumentarului urologic a dorit să vă familiarizeze cu "uneltele" pe care urologii le folosesc zi de zi. Acest capitol încearcă să prezinte felul în care ele sunt mânuite pentru atingerea scopului terapeutic propus.

I.CATETERISMUL URETRO-VEZICAL

Retenția completă de urină este situația în care vezica urinară trebuie drenată de urgență. De cele mai multe ori sondajul evacuator este efectuat de medicul urolog, dar există şi situații în care medicul de familie sau de altă specialitate (chirurg, internist sau neurolog) trebuie să facă această intervenție. Ne confruntăm prea des cu situații în care pacientului i s-a încercat introducerea unei sonde de către personal medical nepregătit corespunzător iar rezultatul a fost crearea unei leziuni uretrale, ceea ce numim în limbaj curent "cale falsă uretrală".

Este bine de ştiut câteva lucruri:

- **orice manevră urologică (cateterism, cistoscopie, etc) este potențial traumatizantă şi infectantă motiv pentru care trebuie efectuate respectând normele de asepsie şi antisepsie;**
- sondele ca şi celelalte instrumente au diferite calibre, exprimate în Charriere: 1Ch=1/3mm diametrul extern (exemplu o sondă Foley 18 Ch va avea diametrul extern de 6mm);

Scanned with OKEN Scanner

- sondele cu balonaş sunt autostatice adică, după introducerea lor în vezică, gonflarea balonaşului cu ser împiedică ieşirea sondei;
- sondele de plastic "cu cioc" (Tiemann) sau calibru uniform, cilindric (Nelaton) trebuie montate cu grijă şi doar de medicul specialist urolog (vezi şi capitolul **"Instrumentarul urologic"**);
- dacă sonda aleasă nu depăşeşte obstacolul nu se forţează introducerea ei! Riscul de a produce o cale falsă este foarte mare!

Etapele cateterismului uretro-vezical:

Cunoscut şi sub denumirea de **sondaj vezical** această manevră presupune introducerea unei sonde pe uretră până în vezică, prin care se evacuează urina acumulată. Deşi poate părea o manevră simplă este bine de ştiut că orice cateterism este potenţial traumatizant şi infectant, motiv pentru care trebuie efectuat de personal calificat (de preferat medic urolog) respectându-se condiţiile stricte de asepsie şi antisepsie. Medicul va avea mănuşi sterile şi după dezinfecţia meatului urinar şi a regiunii perineale va introduce cu multă grijă sonda uretrală sterilă, lubrifiată cu gel anestezic (fig.V.1). O soluţie antiseptică la îndemână, ieftină şi eficace, este BETADINA cu care se asigură o dezinfecţie rapidă şi de durată. Spre deosebire de antisepticele uzuale BETADINA nu provoacă usturimi sau iritaţii ale pielii. La pacienţii care dintr-un motiv sau altul ajung purtători de sondă, badijonarea meatului uretral şi a sondei în vecinătate previne într-o măsură riscul infecţiei ascendente.

Scanned with OKEN Scanner

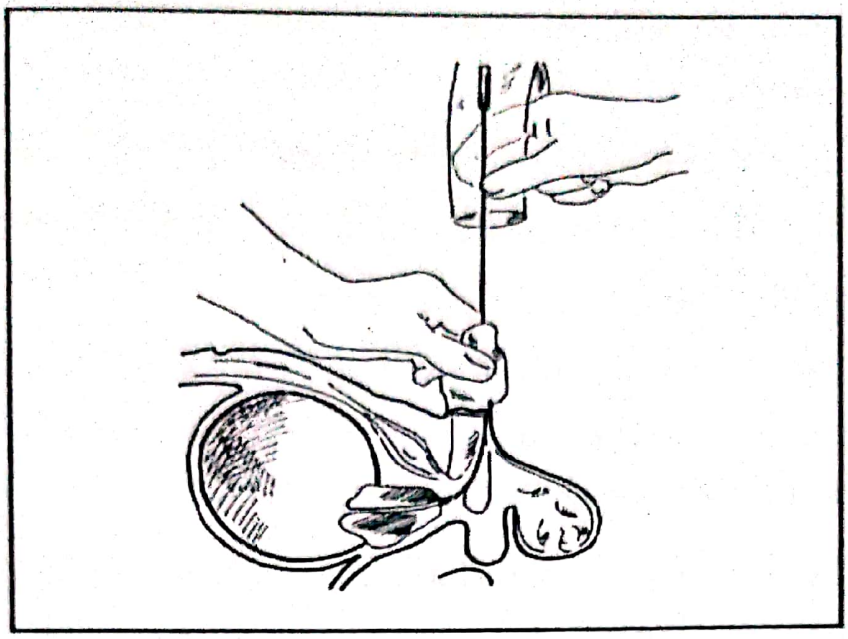

Fig.V.1 - Cateterism uretral

Dacă se întâlneşte vreun obstacol nu se forțează avansarea sondei pe uretră mai ales dacă se utilizează o sondă de plastic. Există riscul producerii unei căi false care va crea neplăceri mai târziu. După ce sonda a ajuns în vezică vom avea grijă ca evacuarea urinii **să se facă în picătură** pentru a nu se produce aşa numita "hemoragie ex vacuo" datorită decomprimării bruşte a peretelui vezical. Sonda va fi cuplată la o pungă colectoare pentru a se realiza drenajul urinar în circuit închis.

În cazul în care retenția este prin cheaguri se va instala de la început o sondă Foley cu triplu curent, de calibru mare, prin care, sub un lavaj vezical abundent să poată fi evacuate eventualele cheaguri.

După instalarea sondei şi a pungii colectoare vom atrage atenția pacientului că este interzisă ridicare pungii colectoare la nivelul bazinului deoarece urina din pungă (care

Scanned with OKEN Scanner

nu mai este sterilă!) se poate întoarce în vezică, favorizând infecția urinară!

În cazul sondelor Tiemann sau Nelaton care nu sunt autostatice, după introducerea lor în vezică vor fi fixate, cu fir de ață şi benzi de leucoplast, de penis.

Se recomandă un tratament cu antiseptice urinare per os (Biseptol, Norfloxacin, Ofloxacin etc) pentru a preveni apariția infecției urinare.

La pacienții purtători de sondă vezicală vom recomanda:

- consumul abundent de lichide pentru a împiedica pe cât posibil colmatarea sondei;
- schimbarea cu regularitate a sondei Foley după 3 (maxim 4 săptămâni). Sondele menținute mai mult se pot "pietrifica" prin depunerea de săruri din urină, făcând schimbarea sondei un chin, atât pentru pacient cât şi pentru medic.

Puncția vezicală suprapubiană (un tub de plastic introdus printr-un trocar). Atunci când cateterizarea uretrei este practic imposibilă (stricturi uretrale, ruptură de uretră, cale falsă creată prin manevrare intempestivă etc) iar pacientul este în retenție completă de urină sau când retenția completă de urină a apărut în contextul unei prostatite acute iar cateterismul este interzis, evacuarea vezicală se va face prin puncție vezicală suprapubiană şi drenaj (vezi şi capitolul „Instrumentarul urologic"). Această intervenție de mică chirurgie va fi efectuată în sala de operație, medicul fiind echipat corespunzător, măsurile de asepsie şi antisepsie fiind obligatorii!

Scanned with OKEN Scanner

Pregătirea pacientului:

- raderea părului pubian la locul puncției;
- dezinfecția cu soluție de Betadină;

Anestezia este locală suprapubiană cu Xilină 1%. Puncția vezicală se va efectua cu un ac special, pe linia mediană, la 2 laturi de deget deasupra simfizei pubiene, perpendicular pe planual abdominal.

Trebuie efectuată atunci când cateterismul uretral este imposibil (de ex - pacientul are stricturi uretrale) sau când este contraindicat (retenția din prostatita acută!). Umplându-se, vezica urinară depăşeşte simfiza pubiană, ajungând imediat sub peretele abdominal anterior. În condițiile de asepsie şi antisepsie ale unei săli de operație, pacientul este aşezat în decubit dorsal iar peretele abdominal anterior + regiunea perineală sunt badijonate cu soluții antiseptice.

Medicul echipat steril ca pentru intervenție palpează simfiza pubiană şi injectează pe linia mediană câteva "puncte" de anestezic local (Xilină). Ulterior, cu un ac de puncție gros şi lung pătrunde perpendicular pe planul pielii, razant cu simfiza pubiană pentru a evita perforarea peritoneului (fig.V.2).

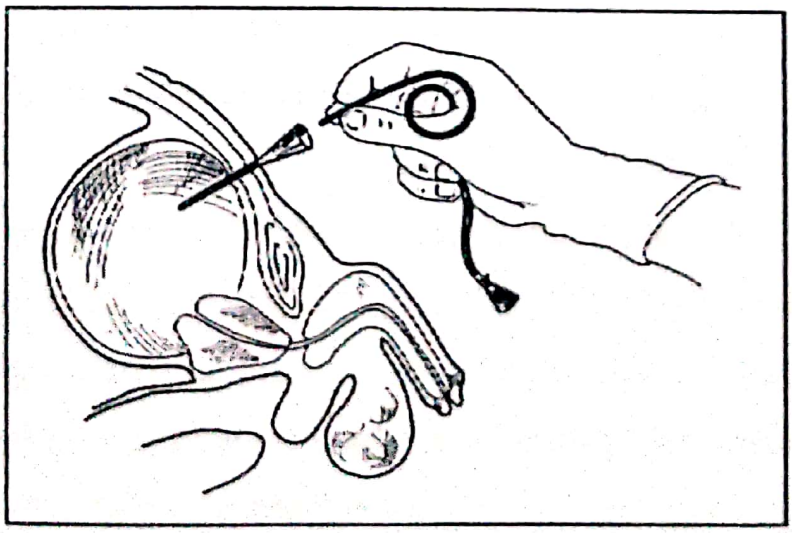

Fig. V.2 – Punctia suprapubiană

Scanned with OKEN Scanner

Trocarul este cuplat la un tub de plastic, evacuarea vezicii făcându-se după aceleaşi reguli. Există mai nou truse speciale numite CYSTOFIX, prin trocarul cărora se poate introduce în vezică un tub subțire de plastic care va putea fi fixat la piele. Rămân valabile aceleaşi reguli de asepsie şi antisepsie menționate anterior care vor trebui explicate clar pacientului. Indiferent de modul în care se asigură drenajul vezical, evacuarea se va face "în picătură", lent, pentru a evita hematuria "ex vacuo" ce apare la golirea rapidă a vezicii.

În cazul în care retenția a survenit la un pacient în faza de prostatism putem spera că la suprimarea sondei (aşa numita probă a sondei) îşi va relua micțiunile. Evoluția ulterioară a pacientului poate fi spre retenție cronică incompletă de urină sau fără un tratament medical specific există şi posibilitatea de a reapare accidentele de retenție acută de urină.

II.URETROCISTOSCOPIA

Uretrocistoscopia, efectuată cu respectarea tuturor măsurilor de asepsie şi antisepsie, în afara episoadelor febrile sau de cistită, poate oferi informații despre uretră, regiunea cervico-prostatică, pereții vezicali, conținutul vezical şi, foarte important, despre orificiile ureterale şi aspectul macroscopic al urinii care vine prin aceste orificii.

Vizualizarea lumenului uretral şi a mucoasei vezicale este esențială în stabilirea diagnosticului şi implicit a conduitei terapeutice în multe afecțiuni urologice, mai ales a celor însoțite de hematurie. Făcând referire doar la dictonul medical potrivit căruia orice hematurie va fi investigată şi cistoscopic, avem o imagine clară asupra importanței acestei investigații.

Scanned with OKEN Scanner

Trebuie spus de la început că uretrocistoscopia nu se poate face:

- la pacienți aflați în plin puseu de infecție urinară, existând riscul agravării ei;
- nu se va forța orbește introducerea cistoscopului pe uretră la bărbați, pentru a evita riscul producerii unor leziuni uretrale;
- nu se va face cistoscopie fără o formă de anestezie a pacientului care să ne asigure confortul unei examinări atente, fără grabă, care să surprindă toate detaliile.

Investigația se va face în sala de cistoscopie, medicul fiind echipat steril (fig.V.3).

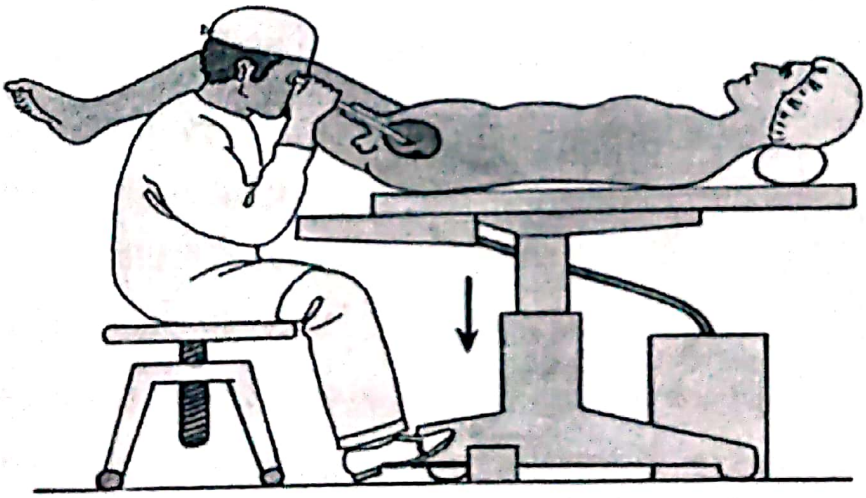

Fig.V.3. Poziția bolnavului pe masa de cistoscopie

Pacientul va fi pus pe masa de cistoscopie în poziție ginecologică. După badijonarea cu soluție antiseptică (Betadină) a organelor genitale şi a regiunii perineale se introduce pe uretră jelly-anestezic, o substanță uleioasă, cu rol lubrefiant şi anestezic. Pensarea penisului pentru 3-5 minute va facilita contactul cu mucoasa, instalându-se anestezia locală.

Scanned with OKEN Scanner

Se introduce apoi pe uretră cistoscopul şi se progresează la vedere spre uretra prostatică, evaluându-se aspectul mucoasei uretrale, eventuale stricturi, tumori, calculi migrați. Această manevră executată cu blândețe permite cistoscopului să progreseze în vezică unde va fi examinată:

- Mucoasa vezicală, pe toată suprafața ei, urmărindu-se eventuale tumori vezicale, aspectul lor (vegetant sau infiltrativ), baza de implantare, numărul, poziția lor raportată la pereți, col, orificiile ureterale. Se vor consemna şi alte modificări ale aspectului mucoasei: edem, peteşii, placarde, calcificări etc.
- Se vor căuta calculi vezicali sau fragmente litiazice, notându-se numărul, forma, aspectul, culoarea şi dimensiunile. Vom consemna eventualele cheaguri, fragmente tumorale, corpi străini.
- Orificiile ureterale vor fi atent urmărite, notându-se o eventuală prezență a fragmentelor de calculi, tumori ureterale ce proemină prin lumenul orificiului. "Bombarea" extremității distale a ureterului în lumenul vezical semnalează prezența unui ureterocel. Vom urmări cu atenție şi eliminările de urină de la nivelul orificiilor ureterale în încercarea de a stabili sursa unei hematurii. Evacuarea unei mule purulente prin orificiul ureteral semnalizează un proces supurativ renal comunicant cu calea excretorie. Prezența unui orificiu ureteral beant, larg, sugerează existența unui reflux vezico-ureteral pe partea respectivă.
- Colul vezical va fi examinat cu atenție, la fel ca şi celelalte zone urmărindu-se existența lobilor prostatici, aspectul lor şi proeminența lor în lumenul vezical, încercându-se o

Scanned with OKEN Scanner

evaluare a dimensiunilor pentru o eventuală intervenție endoscopică (sau deschisă) la prostată.

Dacă hematuria pentru care s-a practicat cistoscopia nu este de la o tumoră vezicală ci este de cauză reno-ureterală se va proceda la investigații care vor lămuri cauza sângerării (ureteropielografie retrogradă, computertomografie).

III. ELECTROREZECȚIA TRANSURETRALĂ

Rezecția tumorii vezicale sau TUR-TV este o continuare a cistoscopiei (pe care o efectuăm în rahianestezie) şi care confirmă existența unei formațiuni tumorale. Ea este recomandată pentru stadiile T_a, T_1 unde se consideră că este radicală. Se efectuează şi în stadii mai avansate, T_2, în speranța că penetrația în stratul muscular nu este prea profundă şi putem rezeca până în țesut muscular "liber". În T_3 şi T_4 se practică numai în scop paliativ: hemostază sau mărirea capacității vezicale, când nu se poate efectua cistectomia totală.

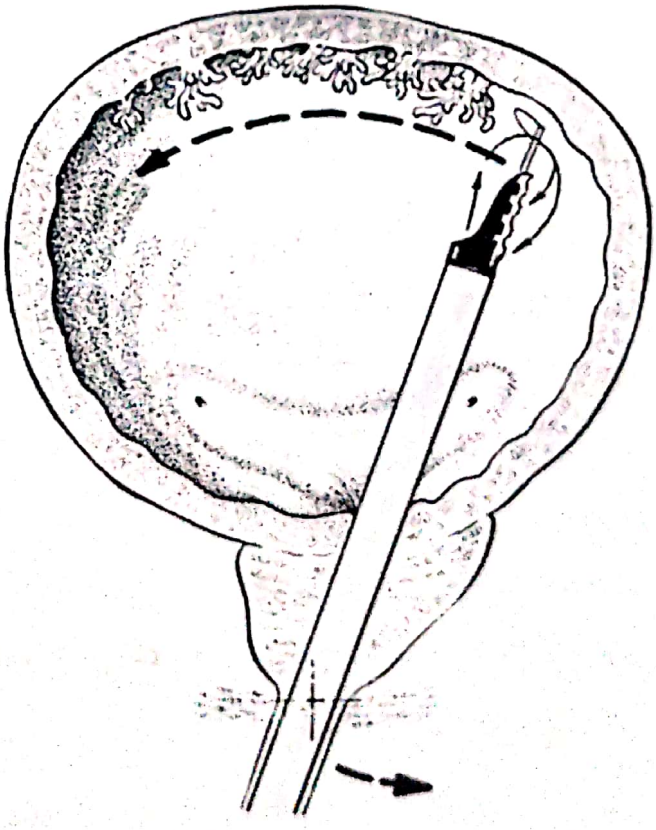

Fig.V.4. Rezecția tumorii vezicale

Rezecția începe dinspre zona liberă a tumorii spre baza ei, adică spre peretele vezical (fig.V.4). Se taie

Scanned with OKEN Scanner

evaluare a dimensiunilor pentru o eventuală intervenție endoscopică (sau deschisă) la prostată.

Dacă hematuria pentru care s-a practicat cistoscopia nu este de la o tumoră vezicală ci este de cauză reno-ureterală se va proceda la investigații care vor lămuri cauza sângerării (ureteropielografie retrogradă, computertomografie).

III. ELECTROREZECȚIA TRANSURETRALĂ

Rezecția tumorii vezicale sau TUR-TV este o continuare a cistoscopiei (pe care o efectuăm în rahianestezie) şi care confirmă existența unei formațiuni tumorale. Ea este recomandată pentru stadiile T_a, T_1 unde se consideră că este radicală. Se efectuează şi în stadii mai avansate, T_2, în speranța că penetrația în stratul muscular nu este prea profundă şi putem rezeca până în țesut muscular "liber". În T_3 şi T_4 se practică numai în scop paliativ: hemostază sau mărirea capacității vezicale, când nu se poate efectua cistectomia totală.

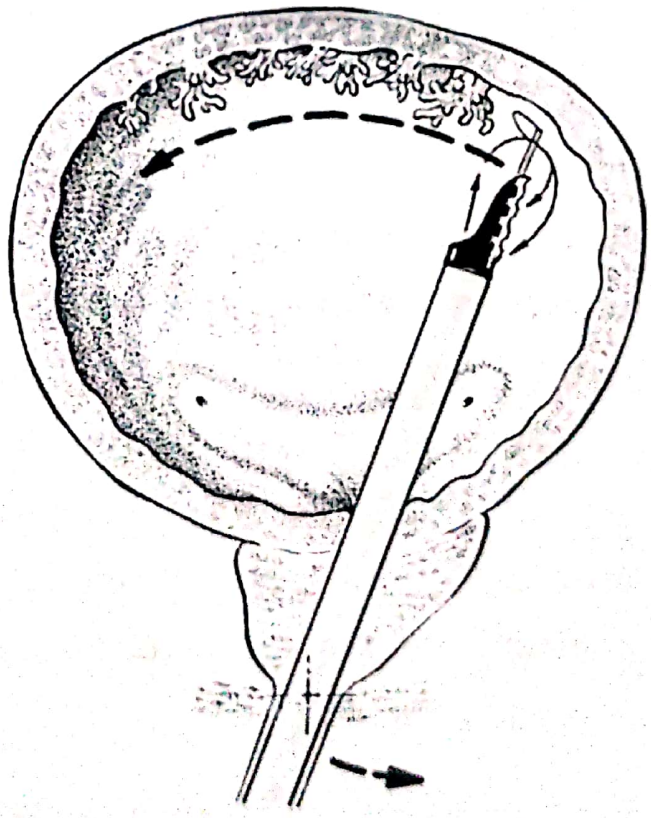

Fig.V.4. Rezecția tumorii vezicale

Rezecția începe dinspre zona liberă a tumorii spre baza ei, adică spre peretele vezical (fig.V.4). Se taie

Scanned with OKEN Scanner

fragmente tumorale cu bucla ansei, care apoi vor fi extrase cu o seringă specială, Guyon, cu capacitate mare şi care se ataşează la teaca rezectoscopului. Chiar dacă baza tumorii este îngustă, la cele papilare, nu ne "lăcomim" să o tăiem de la început, fiincă tumora eliberată nu va putea fi extrasă. Nu se face hemostază după fiecare fragment tăiat ci numai când se întâlneşte un vas mai activ pe măsură ce ne apropiem de bază. La peretele vezical hemostaza se face riguros, la vedere, pe toată suprafața rezecată. După rezecție se instalează o sondă Foley pentru 2-3 zile, pentru limpezirea urinii.

Se pot întâmpla unele incidente în timpul rezecției. Cînd rezecăm prea "curajos" putem prefora peretele vezical. Când această *perforație* se petrece în zona fixă a vezicii, adică trigon sau pereți laterali, nu este nevoie de alte gesturi terapeutice, ci pur şi simplu se menține sonda uretro-vezicală mai multe zile. Unii urologi rezecă intenționat până "în galben" (țesutul grăsos perivezical), realizând perforații controlate pentru tumorile infiltrative situate pe pereții laterali. Când perforația este însă pe calotă, ea va fi în cavitatea peritoneală, fiind necesară intervenția chirurgicală în vederea suturării vezicii urinare.

O altă situație când este posibilă apariția unei perforații se întâmplă când tumora se află pe peretele lateral şi la rezecție „sare" obturatorul. Adică curentul electric de la rezecție stimulează nervul obturator aflat în vecinătate şi se produce o contracție musculară necontrolată a membrului inferior în timp ce se taie electric.

Rezecția adenomului de prostată sau TUR-P. Se practică în general pentru adenoame de până la 50-60 cmc (se

Scanned with OKEN Scanner

echivalează 1 cmc cu 1 g țesut prostatic). Endoscopiştii experimentați, cum suntem noi, rezecăm cu uşurință 100-120 g. Rezecția constă din tăierea de țesut prostatic cu bucla ansei dinspre interiorul prostatei până la capsula sa, fragmentele fiind spălate spre interiorul vezicii (fig.V.5). Practic uretra prostatică se desființează tranformându-se într-o cavitate, ce conținea înainte prostata (loja prostatică). În termeni laici putem compara rezecția prostatei cu scobirea unei gulii sau măr pe dinăuntru, până la coaja sa, pentru a face apoi gulii sau mere umplute (depinde de preferința culinară a fiecăruia).



Fig.V.5 – Rezecția țesutului prostatic

Fragmentele de țesut rezecat se îndepărtează cu aceeaşi seringă Guyon. Dacă rămân fragmente de țesut în vezică, ele pot determina complicații: retenție acută de urină la scoaterea sondei; infecții persistente; formare de calculi.

Avantajul rezecției față de intervenția deschisă este că poți face hemostaza "la vedere" coagulând direct artera sau vena. Şi aici hemostaza nu se face după fiecare tăiere, fiindcă acelaşi vas de sânge îl regăseşti de mai multe ori mergând în

Scanned with OKEN Scanner

echivalează 1 cmc cu 1 g ţesut prostatic). Endoscopiştii experimentaţi, cum suntem noi, rezecăm cu uşurinţă 100-120 g. Rezecţia constă din tăierea de ţesut prostatic cu bucla ansei dinspre interiorul prostatei până la capsula sa, fragmentele fiind spălate spre interiorul vezicii (fig.V.5). Practic uretra prostatică se desfiinţează tranformându-se într-o cavitate, ce conţinea înainte prostata (loja prostatică). În termeni laici putem compara rezecţia prostatei cu scobirea unei gulii sau măr pe dinăuntru, până la coaja sa, pentru a face apoi gulii sau mere umplute (depinde de preferinţa culinară a fiecăruia).



Fig.V.5 – Rezecţia ţesutului prostatic

Fragmentele de ţesut rezecat se îndepărtează cu aceeaşi seringă Guyon. Dacă rămân fragmente de ţesut în vezică, ele pot determina complicaţii: retenţie acută de urină la scoaterea sondei; infecţii persistente; formare de calculi.

Avantajul rezecţiei faţă de intervenţia deschisă este că poţi face hemostaza "la vedere" coagulând direct artera sau vena. Şi aici hemostaza nu se face după fiecare tăiere, fiindcă acelaşi vas de sânge îl regăseşti de mai multe ori mergând în

Scanned with OKEN Scanner

profunzime, spre capsulă. Ajunşi la capsulă trebuie să facem o coagulare eficientă. Cea mai mare grijă trebuie să o acordăm sângerării arteriale, fiindcă ea nu poate fi controlată prin compresiune cu balonaşul sondei Foley, ca şi cea venoasă. De asemenea, hemostaza la nivelul colului vezical trebuie să fie mai atentă față de alte zone, fiindcă la acest nivel nu există o suficientă compresiune a balonaşului sondei Foley. La finalul rezecției se instalează o sondă Foley, eventual cu dublu curent, care se menține 2-3 zile.

Se pot întâmpla unele incidente şi în timpul acestui tip de rezecție. Nu vorbim de o sângerare necontrolabilă, fiindcă ea apare la începători. Dar oricare endoscopist poate deschide un sinus venos când taie prea profund. În acest caz se efectuează o coagulare insistentă şi când nu este suficientă se umflă balonaşul sondei mai mult şi aceasta se menține tracționată. Continuarea rezecției cu sinus deschis poate duce la pătrunderea crescută de apă în circuitul sanguin cu riscul instalării "intoxicării cu apă" şi instalarea unui sindrom TUR.

O altă capcană o constituie dorința de a rezeca cât mai mult în zona verum montanum (limita distală a uretrei prostatice), dar care este foarte aproape de sfincterul striat, voluntar al uretrei. Lezarea acestuia duce la o penibilă complicație pentru pacient dar şi pentru medic şi anume incontinența urinară. *De aceea este mai bine să nu te hazardezi când rezeci un adenom. Decât un sindrom TUR, mai bine un RE-TUR. Sau decât un incontinent urinar mai bine rezeci de două ori. Adică este de preferat o reintervenție decât să rişti o complicație.*

Scanned with OKEN Scanner

ADK = adenocarcinom

Deblocarea de col vezical sau TUR-ADK constă în rezecția adenocarcinomului de prostată. Desigur tratamentul de elecție pentru neoplasmul prostatic este prostatectomia radicală. Condiția este să surprinzi afecțiunea în stadiile inițiale, situație care din păcate se întâmplă mult prea rar.

Majoritatea pacienților cu adenocarcinom de prostată se prezintă la medic cu retenție completă de urină, când stadiul intervenției radicale este depăşit, fiind necesară intervenția paliativă: deblocare endoscopică de col vezical + hormonoterapie.

Rezecția este asemănătoare cu cea a adenomului de prostată, dar este mai sângerândă, fără pretenție de a ajunge la capsulă. Se instalează o sondă Foley, eventual cu dublu curent, care se menține 2-3 zile sau până la dispariția hematuriei.

NLP:

IV. NEFROLITOTRIȚIA PERCUTANATĂ (NLP)

Indicațiile NLP

1. Calcul bazinetal voluminos (**peste 2,5-3cm)** sau litiază multiplă localizată în bazinet;
2. Calcul coraliform (NLP singur sau NLP + ESWL);
3. Calcul anclavat de mult timp în joncțiunea pielo-ureterală cu rinichi mut urografic;
4. Litiază renală unică sau multiplă, secundară stenozei congenitale sau câştigate a joncțiunii pielo-uretrale.

Contraindicațiile NLP:

a) **Absolute:** tulburări de crază sanguină ce predispun la sângerări grave (controlul parametrilor coagulării este obligatoriu ca şi pentru ESWL, URS sau tratament

Scanned with OKEN Scanner

chirurgical); pacientele cu sarcină (mai ales în primele luni) pentru că există un risc crescut de malformaţii în contextul expunerii la radiţiile X; pacienţii necooperanţi, în comă.

b) **Relative:** diabetul zaharat decompensat, afecţiuni cardio-respiratorii decompensate, ulcer duodenal în faza activă (un tratament energic şi competent din partea specialistului în suferinţa respectivă, poate oferi ocazia efectuării tratamentului percutan); infecţiile urinare nespecifice netratate sau necunoscute anterior internării, necesită un tratament intensiv cu antibiotice conform antibiogramei, înainte de procedură. Existenţa unui proces bacilar activ se supune aceloraşi reguli; afecţiunile cardio-vasculare aflate sub tratament cu anticoagulante (Trombostop), pot beneficia de tratament prin NLP după oprirea anticoagulantelor şi verificarea riguroasă a normalizării parametrilor coagulării; anomaliile de formă şi poziţie a rinichilor se pot însoţi de anomalii de vascularizaţie (de ex: rinichiul în potcoavă).

Iată **principalele etape ale procedurii:**

- aşezarea pacientului în poziţie ginecologică;
- uretrocistoscopia care va vizualiza orificiul ureteral de partea calculului (dar se vor urmări şi alte posibile leziuni asociate - ex: tumori vezicale);
- instalarea unei sonde ureterale simple (5-7Ch) până în bazinet şi injectarea substanţei de contrast (amestecată cu albastru de metilen) pentru vizualizarea şi destinderea sistemului pielo-caliceal;
- repoziţionarea pacientului pe masa de operaţie. Din poziţia iniţială, pacientul este aşezat în poziţie de procubit,

Scanned with OKEN Scanner

cu partea pe care se află calculul spre operator. Dezinfecția pielii cu betadină şi aşezarea câmpurilor sterile peste pacient sunt următorii paşi;

- puncția caliceală. Este puncționat de obicei un calice inferior dar, dacă situația o impune şi dacă este posibil (ex: abordul joncțiunii pielo-ureterale, calculi inclavați în joncțiunea pielo-ureterală), se poate aborda şi calicele mijlociu. Puncția se face sub control fluoroscopic şi/sau ecografic. La pătrunderea în calice se scurge lichidul din sistemul pielo-caliceal (soluția de contrast + albastru de metilen). Consider că ecografia oferă o orientare spațială mai bună, prin evidențierea calicelui posterior, permițând o puncție mai sigură.
- introducerea firului ghid prin acul de puncție. Firul ghid este o "sârmă" specială cu un capăt moale, neagresiv şi celălalt capăt rigid. Se introduce prin lumenul acului iar partea moale se va încolăci în bazinet şi/sau calice; se incizează tegumentul pe lângă ac aprox. 1cm dar şi în profunzime, dacă este posibil până la aponevroză.
- dilatarea traiectului de nefrostomie cu ajutorul unor dilatatoare coaxiale (primul dilatator este introdus pe firul ghid!). Ultimul dilatator este practic teaca nefroscopului (26-28Ch).
- nefroscopia, care vizualizează, în condiții bune, calculul, joncțiunea pielo-ureterală, sonda ureterală. Chiar dacă ne permite o vizibilitate mai bună, hiperpresiunea prelungită poate duce la absorbție crescută de apă în circulația sanguină cu efecte asemănătoare ca la endoscopia joasă.
- litotriția propriu-zisă poate fi executată ultrasonic, electrohidraulic sau balistic (litotriția intra-corporeală). De rutină,

Scanned with OKEN Scanner

se utilizează sonotrodul, care are multiple avantaje: fragmentează bine, are sistem de aspirație continuă a fragmentelor şi risc redus de lezare a peretelui căii urinare (fig.V.6).

Distrugerea calculului este urmată de aspirarea microfragmentelor sau de extracția lor cu o pensă rigidă cu gheare (dacă dimensiunile permit extragerea pe teaca nefroscopului). Litotriția se opreşte când calculul a fost distrus/extras complet, dacă apare un incident neprevăzut (sângerare) sau dacă, nu mai pot fi extrase celelalte fragmente restante prin acest traiect.

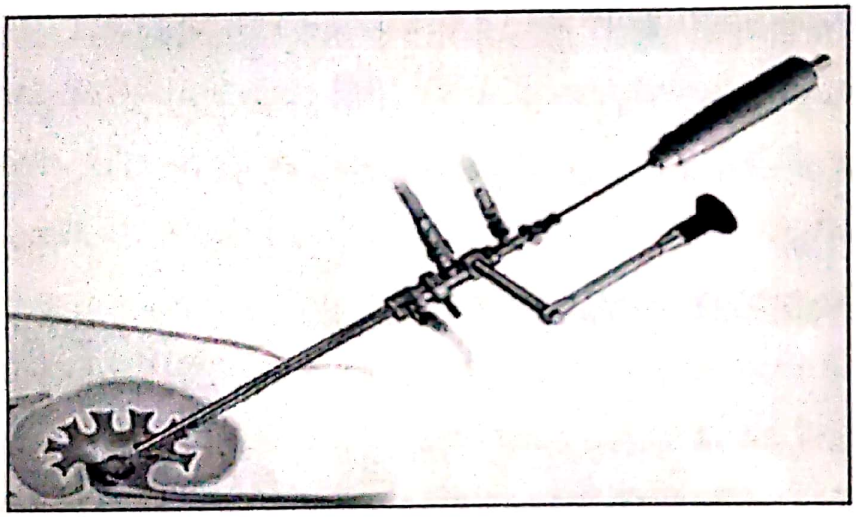

Fig.V.6 – Litotriția intracorporeală cu ajutorul sonotrodului

Orice NLP se termină prin instalarea unei sonde de nefrostomie prin teaca nefroscopului. Rolul nefrostomiei este de a asigura evacuarea micilor fragmente restante şi a cheagurilor după intervenție. Se pot folosi în acest scop şi sonde autostatice cu balonet (care este umflat în bazinet). Nefrostomia are rol de hemostază, comprimând traiectul de nefrostomie (avantaj pentru sondele cu balonet care, din motiv de hemostază, poate fi tracționat uşor pentru a exercita o compresiune şi mai bună).

Scanned with OKEN Scanner

NLP supine :

În varianta clasică, pentru practicarea NLP, pacientul este plasat în decubit ventral.

În ultimii ani, a câştigat teren varianta de abordare percutanată a rinichiului la pacientul plasat în decubit dorsal (tehnica Valdivia), ce s-a dovedit a fi la fel de sigură şi eficientă ca varianta clasică.

Avantajele poziției de decubit dorsal sunt: timpul operator mai scurt, posibilitatea efectuării simultane a ureteroscopiei retrograde sau a unei intervenții laparoscopice şi confortul sporit pentru pacient, operator şi anestezist.

Practicarea NLP în varianta Valdivia necesită însă echipament radiologic şi masă de operație performante, iar poziția respectivă oferă un câmp limitat pentru puncție, expune pacientul unui risc crescut de leziune a organelor intraperitoneale şi limitează manevrabilitatea intrarenală.

Complicații intra- şi postintervenție

Incidente intraoperatorii: perforația bazinetului (incident rar, datorat introducerii neadecvate a acului de puncție, a firului ghid sau a dilatatorului). **Plăgile joncțiunii pielo-ureterale** (se rezolvă prin montarea unui stent ureteral pentru 3-4 săptămâni, nefrostomia menținându-se 3-4 zile). **Pierderea traiectului de nefrostomie** percutană intraoperator. **Pneumotorax/ hidrotorax.** Acest incident apare la aproape un sfert din pacienți, dacă puncția rinichiului s-a efectuat deasupra coastei a XII-a. **Leziuni ale organelor adiacente rinichiului:** colon, ficat, splină, duoden, pedicul renal.

Scanned with OKEN Scanner

Hemoragia intraoperatorie şi postoperatorie (sub 1% din cazuri), dacă hemoragia este masivă poate avea risc vital.

Hematuria poate apare şi după 1-2 zile de evoluţie simplă fără incidente.

V. URETEROSCOPIA URS

Indicaţiile ureteroscopiei

A. Indicaţii diagnostice: - evaluarea unui "defect de umplere" (imagine lacunară înconjurată de substanţă de contrast) la nivelul ureterului pe urografie/ureteropielografie retrogradă; evaluarea unei hematurii macroscopice unilaterale; identificarea unei tumori uroteliale în caz de citologie urinară selectivă pozitivă, cu urografie normală (± biopsia formaţiunii tumorale la vedere); supravegherea endoscopică după un tratament conservator (electrorezecţie) a unei tumori ureterale sau după operaţii conservatoare clasice.

***B.* Indicaţii terapeutice:**

a) Patologia litiazică

- îndepărtarea calculilor ureterali (în special cei ureterali pelvini sau iliaci);
- îndepărtarea fragmentelor de calculi rezultate în urma ESWL care formează împietruirea ureterală ("steinestrasse");

b) Patologia diversă (alta decât cea litiazică)

- electrorezecţia transuretrală a unei tumori de uroteliu superficială situată pe ureter;
- instalarea unei sonde ureterale "la vedere" în caz de obstrucţie sau fistulă ureterală;

Scanned with OKEN Scanner

- dilatarea sau incizia stenozelor ureterale;
- tratamentul endoscopic al stenozelor de joncțiune pieloureterale congenitale;
- extragerea unei sonde ureterale autostatice (tip "JJ") ascensionată pe ureter sau a unui fragment de sondă ureterală (ce s-a rupt în ureter).

Contraindicațiile URS

Pentru ureteroscopie (URS) contraindicațiile sunt similare cu cele ale nefrolitotomiei percutane, pe care le reamintesc succint:

a) Contraindicații absolute: tulburări de crază sanguină, pacient comatos, necooperant, sarcină.

b) Contraindicații relative: TBC activ, infecții nespecifice netratate, tratament prelungit cu anticoagulante, diabet zaharat decompensat, afecțiuni cardio-respiratorii decompensate, ulcer duodenal în faza activă, HTA necontrolată; reimplantare uretero-vezicală în antecedente; lob mediam prostatic voluminos, care face imposibil sau dificil "abordul" orificiului ureteral.

Etapele ce trebuie parcurse în cadrul **ureteroscopiei retrograde** sunt:

- cistoscopia de evaluare a vezicii şi a orificiilor ureterale;
- introducerea unui cateter uretro-vezical subțire care este fixat la meatul uretral sau la labia mică şi care menține vezica goală;
- introducerea ureteroscopului în vezică;

Scanned with OKEN Scanner

- introducerea ureteroscopului în ureter ascendent, retrograd. Dacă orificiul este suficient de larg sau pacientului i s-a montat anterior o sondă "JJ", această etapă este relativ facilă. Dacă orificiul ureteral este strâmt se procedează la dilatarea lui, în funcție de instrumentarul avut la dispoziție şi, desigur, experiența urologului;
- vizualizarea calculului;
- extragerea sau prelucrarea calculilor. În cazul în care calculul vizat are dimensiuni mici (sub 6 mm), el poate fi îndepărtat cu pensa de calcul sau cu *sonda Dormia*, o sondă specială folosită pentru extragerea de calculi (sau fragmente). Ea are în capăt un coşuleț format din 4-6 spire, care când se strâng cuprind calculul pe care vrem să-l extragem.

Uneori este trecută prin canalul secundar de lucru al ureteroscopului, pentru a fixa calculul, efectuând litotriția intracoroporeală între firele metalice ale "coşuleţului" Dormia. Calculii cu dimensiuni mai mari de 6 mm vor fi dezintegrați hidraulic, pneumatic, ultrasonic sau laser şi apoi extraşi sub formă de fragmente, cu pensa de calculi. Riscul de migrare ascendentă a calculului este prevenit instalând o sondă ureterală specială cu balon, care se umflă deasupra obstacolului litiazic (fig.V.7).

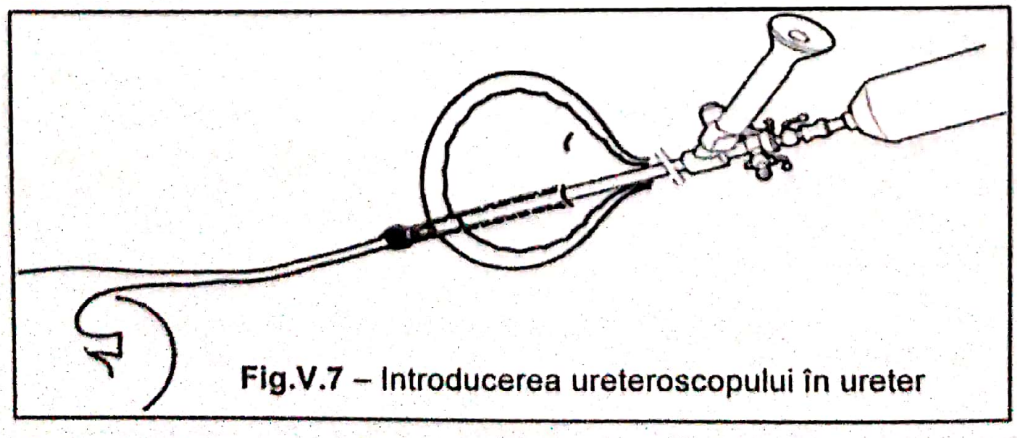

Fig.V.7 – Introducerea ureteroscopului în ureter

Scanned with OKEN Scanner

- protezarea ureterului cu sonda "JJ". Dacă prelucrarea sau/şi evacuarea fragmentelor a fost mai dificilă sau au rămas fragmente pe ureter, instalarea unei sonde ureterale autostatice pentru 48 ore este benefică, instalându-se în acelaşi timp şi o sondă vezicală pentru a preveni refluxul vezico-ureteral. URSR=ureteroscopie retrogradă

Complicațiile ureteroscopiei retrograde

Incidente intraoperatorii

- Acces pe ureter imposibil datorat unor afecțiuni (vezi contraindicațiile URSR).
- Ruptura ureterului intramural, complicație care poate fi depăşită prin trecerea ureteroscopului la vedere pe ghid. Eşecul acestei variante impune nefrostomia percutană.
- Migrarea calculului înapoi pe ureter (datorită manevrelor sau fluxului de lichid). Dacă nu poate fi găsit şi rezolvat prin ureteroscopie, trebuie să avem în vedere celelalte opțiuni terapeutice.
- Leziuni ale mucoasei ureterale, perforarea ureterului şi chiar ieşirea calculului din ureter prin breşa creată.
- Ruperea şi dezinserția ureterului (numită şi "stripping ureteral", probabil după intervenția clasică pentru varicele membrelor inferioare), apare mai ales dacă se forțează extragerea unei sonde Dormia "încărcată" cu un calcul voluminos;
- Complicații septice, dacă urina de deasupra obstacolului era infectată şi protecția antibiotică nu s-a făcut.

Scanned with OKEN Scanner

- Dureri lombare, hematurie, sunt probleme ce apar mai ales postoperator. Postoperator tardiv s-au descris complicații de care trebuie să ținem seama:
  - reflux vezico-ureteral;
  - stenoze ureterale

Indicațiile şi contraindicațiile ureteroscopiei anterograde

Ținând cont de consensul că prima opțiune în litiaza ureterală lombară a rămas ESWL, indicațiile URSA se limitează doar la:

- calculii duri anclavați, obstructivi în ureterul lombar **la care ESWL a eşuat;**
- împietruirea ureterală lombară (steinstrasse) apărută după ESWL şi care nu s-a eliminat spontan sau... tot prin ESWL;
- extragerea sondelor care, în timpul manevrelor endourologice, s-au rupt în zona ureterului superior;
- introducerea la vedere a unui fir ghid, în perspectiva rezolvării endoscopice a stenozelor ureterale strânse.

Noile ureteroscoape flexibile pot ajunge cu usurință pe ureterul lombar şi rezolva situația astfel încât ureteroscopia anterogradă şi-a restrâns mult aria de aplicare.

Această procedură foloseşte un traiect percutan la fel ca şi nefrolitotomia percutanată (NLP). În consecință se păstrează aceleaşi **contraindicații** ca la NLP, cu mențiunea că abordul se face prin calicele mijlociu iar calculul trebuie să fie mai sus de L_5.

Scanned with OKEN Scanner

URSA

Ureteroscopia anterogradă urmăreşte alte etape:

- cistoscopia şi ulterior, după vizualizarea orificului ureteral respectiv, introducerea sondei ureterale;
- opacefierea sistemului pielo-caliceal prin injectare retrogradă de substanță de contrast, diluată cu ser fiziologic. Dacă calculul este complet obstructiv şi nu permite substanței de contrast să pătrundă şi să opacefieze cavitățile renale, se practică puncția ecoghidată a unei cavități renale dilatate, se introduce substanță de contrast şi, ulterior, se punctionează fluoroscopic un calice mijlociu sau superior;
- puncția caliceală este recomandat a se efectua la jumătatea inferioară a spațiului intercostal (pentru a evita lezarea pachetului vasculo-nervos intercostal) pe linia axilară posterioară;
- dilatația traiectului (la fel ca la NLP);
- introducerea nefroscopului şi efectuarea nefroscopiei care identifică eventuala litiază asociată bazinetală şi joncțiunea pielo-ureterală.
- introducerea ureteroscopului prin teaca nefroscopului şi accesul acestuia pe ureter (fig.V.8);

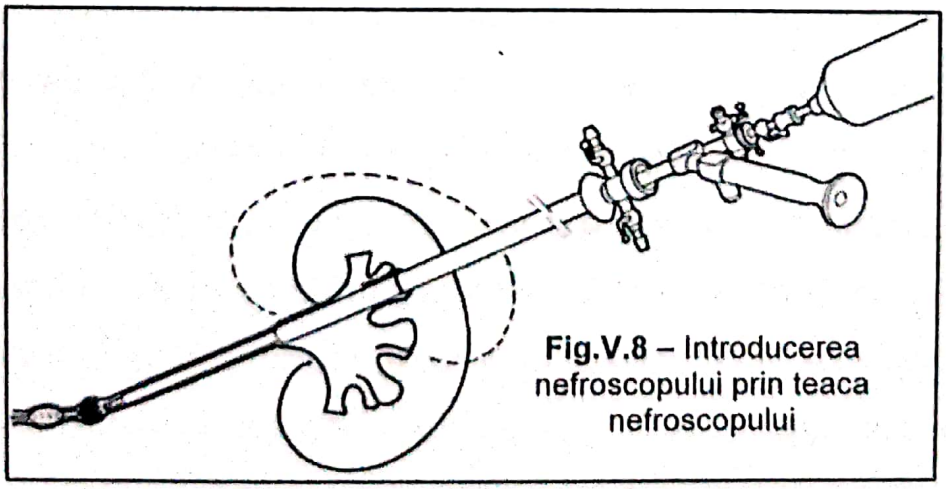

Fig.V.8 – Introducerea nefroscopului prin teaca nefroscopului

Scanned with OKEN Scanner

- vizualizarea şi eventual extragerea calculului (sub 1cm) cu ajutorul penselor. Pentru calculi mai mari se impune distrucția intracorporeal a calculului şi ulterior extragerea de fragmente.
- verificarea permeabilității ureterale prin injectarea anterogradă de substanță de contrast. Dacă există sau se bănuiesc leziuni ureterale datorate calculului sau mai ales manevrării, se recomandă instalarea unei sonde "JJ", anterograd, pentru a preveni stenozarea ureterului şi/sau extravazarea de urină.

Complicațiile URSA

Abordul percutan, fie că este pentru nefroscopie sau ureteroscopie, se poate însoți de aceleaşi incidente pe care le-am menționat în capitolul dedicat NLP.

VI. LAPAROSCOPIA

Unul din domeniile în care tehnicile minim invazive (mai corect tehnici cu acces minim, deoarece intervenția propriu-zisă poate fi de amploare) au avansat spectaculos în ultimii ani este cel al chirurgiei laparoscopice, domeniul urologiei fiind unul din cele mai dinamice în acest sens. Această tendință a fost susținută în ultimii ani şi de introducerea tehnologiei robotice, ce a permis un progres considerabil în tratamentul pacienților. Principalele avantaje ale laparoscopiei sunt legate de inciziile mici, ce contribuie la o reducere importantă a necesarului de analgezice postoperator şi la recuperarea rapidă, cu reducerea semnificativă a spitalizării postoperatorii. Riscurile

Scanned with OKEN Scanner

intraoperatorii ale intervențiilor laparoscopice sunt însă similare celor din chirurgia deschisă.

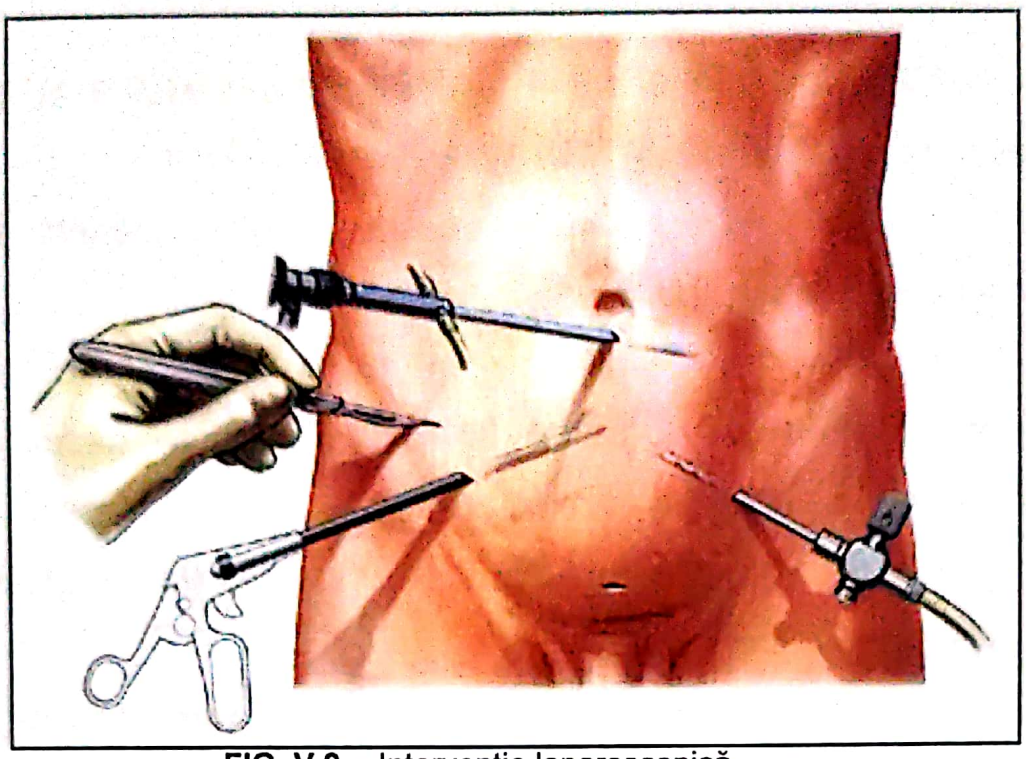

FIG. V.9. - Intervenție laparoscopică

Practic, orice intervenție chirurgicală clasică, poate fi efectuată în variantă laparoscopică, transperitoneal sau extraperitoneal. Principalele intervenții laparoscopice urologice sunt nefrectomia radicală sau parțială, nefrectomia donatorului de grefă, ablația glandei suprarenale, pieloplastia, ablația chisturilor renale, prostatectomia radicală, cistectomia radicală, limfadenectomia pelvină, cura varicocelului etc.

Scanned with OKEN Scanner

ESWL = Extracorporeal shock-Wave

VI. LITOTRIȚIA EXTRACORPOREALĂ (ESWL)

ESWL a ajuns să fie procedura numarul 1 în litiaza renoureterală din mai multe motive:

- **Este, fără îndoială, cea mai puțin agresivă dintre toate metodele eficace.**
- **Singură, sau cu ajutorul sondei ureterale autostatice, rezolvă peste 80-85% din toate cazurile de litiază reno-ureterală care impun un tratament agresiv.**
- **Se poate face fără anestezie (la majoritatea litotritoarelor moderne).**
- **Mulți dintre pacienții cu calculi mici sau mijlocii (sub 1 cm) pot fi externați la 12-24 ore după procedură (dacă evoluția este normală).**
- **Poate fi repetată în condiții de siguranță după 21-28 de zile, pentru fragmentarea completă a calculului.**

Toate aceste elemente ne-au determinat să acordăm acestei proceduri moderne un spațiu mai amplu cu scopul de a informa cât mai corect viitorul medic de familie despre indicațiile şi limitele acestei spectaculoase metode.

COORDONATE TEHNICE ALE ESWL

Undele de şoc sunt de fapt **fronturi exclusiv pozitive de unde cu frecvențe multiple, cu energie stabilită şi scădere progresivă.** Comparativ cu ultrasunetele, aceste unde de şoc sunt puțin atenuate de parcursul lor prin țesuturi (piele, mușchi) şi lichide. Energia acestor unde este descărcată la interfața dintre mediul lichidian (urină) şi calcul. Indiferent de modul de

Scanned with OKEN Scanner

producere, undele de şoc au ca efect final dezintegrarea structurilor minerale fragmentabile (marea majoritate a calculilor renali).

Trebuie să ne imaginăm frontul undelor de şoc având o organizare conică, aşa cum rezultă din figura următoare (fig.VI.1).

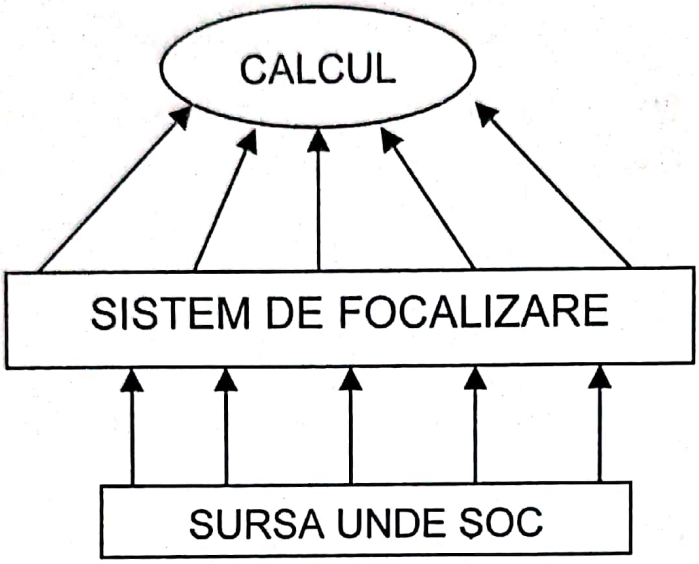

Fig.VI.1 - Frontul undelor de şoc

Dacă acest "con" de unde nu este complet din punct de vedere spațial, forța de dezintegrare este semnificativ diminuată.

Fragmentarea calculilor se bazează pe faptul că, impedanța acustică a calculilor renali este semnificativ diferită față de cea a țesuturilor din jur. Impedanța acustică este o caracteristică a fiecărui material şi este o calitate intrinsecă definită prin produsul între densitate şi viteza de undă a materialului. **Prin structuri cu impedanță acustică asemănătoare, unda de şoc trece fără pierderi de energie.** Astfel apa degazeifiată are aceeaşi impedanță acustică cu cea a țesuturilor moi, pe care undele le traversează în drumul lor spre calcul. Undele de şoc vor determina apariția unui **front**

Scanned with OKEN Scanner

presional, care se reflectă parțial pe suprafața lui. În acest fel, apare o componentă compresională şi una tensională care, vor duce la dezintegrarea straturilor superficiale ale calculului (fig.VI.2).

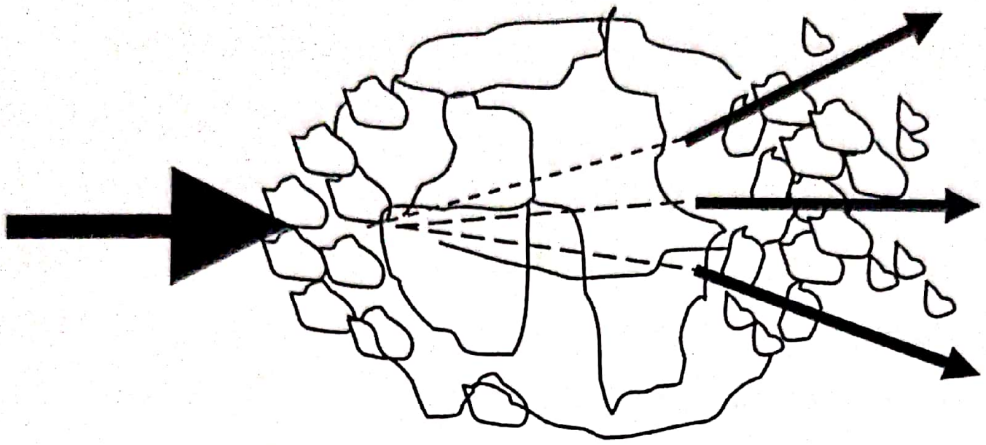

Fig. VI.2 - Modul de fragmentare al calculului sub acțiunea undelor de şoc

Cred că merită spus, tot aici, **că trecerea undelor de şoc de la țesut la aer (situație posibilă dacă prin poziționarea pacientului undele ajung la plămâni), trebuie evitată deoarece frontul de unde provoacă dezintegrări tisulare pulmonare manifestate prin hemoragii.**

La fragmentarea calculilor participă şi **fenomenul de cavitație** produs de undele de şoc. Undele de şoc reuşesc, prin forțele de presiune create lichidului din vecinătatea calculului, să creeze **bule de gaz care se sparg rapid şi violent, formând microjeturi** ce vor "lovi" suprafața pietrei, producând eroziuni la suprafața calculului. Trebuie să înțelegem şi faptul că, fragilitatea calculilor este în strânsă corelație cu "rețeta" lui biochimică.

Din experiența clinică se ştie că acei calculi de oxalat de calciu monohidrat, brushite şi cistină, sunt mult mai dificil de fragmentat decât alte categorii biochimice. Dacă s-ar face un

Scanned with OKEN Scanner

clasament privind **duritatea calculilor**, pe locul întâi ar fi desigur **oxalatul de calciu monohidrat, cistina şi brushitul**. La categoria "duritate medie" am putea introduce oxalatul de calciu dihidrat, acidul uric, iar în ultima categorie, a calculilor uşor de fragmentat, ar intra fosfatul amoniaco-magnezian (calculii de infecție).

S-au făcut **corelații şi între gradul de radioopacitate al calculului şi duritatea lui,** vis-à-vis de ESWL. Cu excepția calculilor de cistină, se poate spune că radioopacitatea este invers proporțională cu rata de fragmentare a calculului.

APARATELE DE LITOTRIȚIE EXTRACORPOREALĂ

Orice tip de litotritor prezintă următoarele sisteme componente:

a) sursa de producere şi mecanismul de dirijare a undelor de şoc în focar;

b) sistemul de reperaj şi vizualizare a calculului;

c) masa mobilă pe care este aşezat pacientul (cuplată sursei de unde de şoc);

d) pupitrul de comandă.

a) Surse de unde de şoc

Există, în opinia fizicienilor, două tipuri de astfel de surse de unde de şoc: emițătoare supersonice şi emițătoare cu amplitudine finită.

1. ***Emițătoarele supersonice*** (supersonic emitters) eliberează energia într-un spațiu limitat, producând unde de şoc acustice şi plasmă. Astfel de unde de şoc apar în natură: pe timp de furtună, (**fulgerul** urmat de tunet). În situații anumite, o

Scanned with OKEN Scanner

astfel de undă de şoc acustică poate fragmenta cu succes calculii.

Aceste litotritoare de tip spark gap (bujie) presupun descărcarea într-un mediu lichidian (apa degazeifiată) a unor energii mari, între 15000 V şi 24000 V, între doi electrozi (scufundați în lichid).

Undele de şoc astfel create converg spre un focar (F2) în care trebuie adus calculul, aşa cum se poate vedea din următoarea schemă (fig.VI.3).

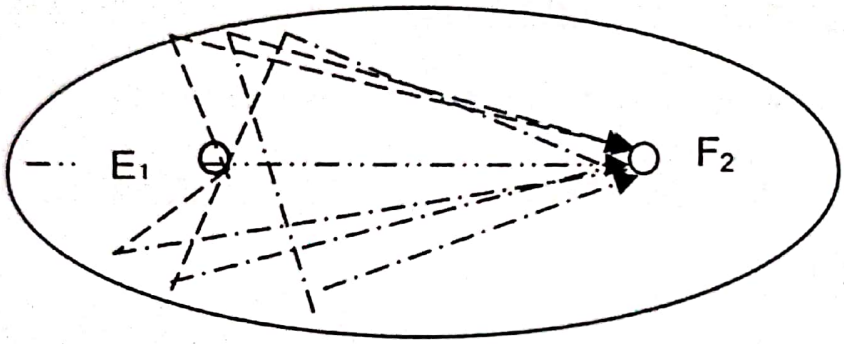

Fig.VI.3 – Focalizarea undelor de şoc (după McCullough I.D.).

2. ***Emițătoarele cu amplitudine finită*** crează unde acustice pulsatile prin deplasarea unei suprafețe activate prin descărcări electrice. Există două tipuri de astfel de emițătoare:

- Emițătoare electromagnetice

Undele de şoc sunt generate de curenți electrici care deplasează o membrană metalică în tubul respectiv. Undele de şoc astfel generate sunt focalizate de o lentilă acustică în focarul F_2. Sistemul undelor electromagnetice este similar în concepție cu sistemul difuzoarelor stereo.

- Emițătoare piezoelectrice

Aparatele ce utilizează acest tip de mecanism se bazează pe faptul că, o serie de curenți de mare frecvență şi voltaj,

Scanned with OKEN Scanner

determină o elongare a elementelor ceramice plasate într-un reflector concav, toate elementele ceramice fiind acționate simultan. Mişcările simultane ale pieselor ceramice generează undele de şoc ce converg spre focarul F_2.

b) Sistemul de focalizare al undelor de şoc

În diagrama de mai jos, ce aparține litotritorului cel mai răspândit în lume la jumătatea deceniului opt, se poate uşor remarca faptul că, punctul spre care se îndreaptă undele de şoc, produse în cuvă prin descărcarea electrică repetată de 16-19kV, coincide cu calculul bazinetal reperat radiologic bidimensional şi vizualizat pe cele două monitoare (fig.VI.4).

Să remarcăm, de asemenea, faptul că, pacientul este imersat într-o cadă cu apă degazeificată care permite undelor de şoc, ce iau naştere în focarul F_1, să ajungă la interfața dintre calcul şi urina conținută în bazinet.

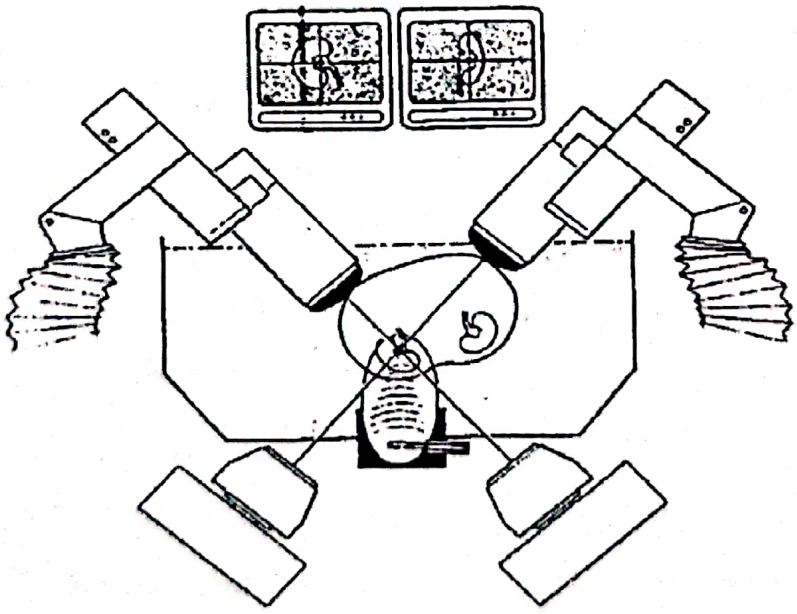

Fig.VI.4. Diagrama litotritorului Dornier HM-3 (după MARSHALL şi STOLLER)

La celelalte tipuri de litotritoare electro-hidraulice mai moderne, cada cu apă, care, desigur, punea probleme de

Scanned with OKEN Scanner

confort pacientului, a fost înlocuită cu o pungă specială de cauciuc (membrană de cuplare) adaptată cuvei în care se produc descărcările electrice. Litotritoarele electromagnetice şi piezoelectrice au "sursa" de unde de şoc acoperită cu acelaşi tip de pungă de cauciuc, cuplarea pacientului făcându-se în funcție de poziția calculului.

Modalitățile de reperaj ale calculului sunt cele utilizate şi în diagnosticul litiazei: fluoroscopia şi ecografia.

Reperajul radiologic în două planuri are certe avantraje: majoritatea calculilor urinari sunt radioopaci; amplificatoarele de imagine oferă o bună rezoluție, informând cu multă precizie despre evoluția calculului sub tirul undelor de şoc; se pot localiza (desigur, şi în funcție de tipul de litotritor) calculii situați pe ureter; permite plasarea sondelor ureterale, înainte sau chiar în timpul litotriției sau eventuala introducere a substanțelor de contrast intravenos sau prin cateter ureteral, pentru o mai bună vizualizare a calculilor radiotransparenți;

Noile modele cu reperaj radiologic utilizează "C-arm technology" ce presupune atât o mai bună vizualizare cât şi o manevrabilitate facilă.

Reperajul ecografic. Avantajele reperajului calculilor radiotransparenți şi evitarea riscului de iradiere, prețul de cost şi de întreținere mai scăzut, amplasarea în orice incintă sunt contrabalansate de imposibilitatea reperajului calculilor ureterali lombari şi pelvini, precum şi evaluarea, câteodată dificilă, a fragmentării calculului.

Din cele expuse mai sus, se desprinde ideea că, o bună fragmentare nu se poate face fără un reperaj cât mai

Scanned with OKEN Scanner

precis, iar litotritoarele ce sunt dotate cu ambele sisteme de reperaj oferă urologului cele mai multe facilități.

c) **Masa mobilă pe care este aşezat pacientul** a cunoscut şi ea multiple adaptări, în scurta istorie a litotriției extracorporeale. Modelele mai noi permit nu numai o mai bună mobilitate a pacientului, dar şi posibilitatea efectuării manevrelor endourologice, chiar şi în timpul litotriției.

d) **Pupitrul de comandă,** de unde sunt declanşate undele de şoc, este situat în vecinătatea monitorului (monitoarelor) unde se vizualizează calculul. Indiferent de tipul de aparat, de aici este reglat kilovoltajul undelor de şoc, frecvența lor şi sunt declanşate mai mult sau mai puțin zgomotoasele unde de şoc. În cazul aparatelor cu reperaj radiologic, pupitrul de comandă este fie instalat într-o încăpere alăturată, fie protejat de un ecran de sticlă specială impenetrabilă pentru razele X (fig.VI.5).

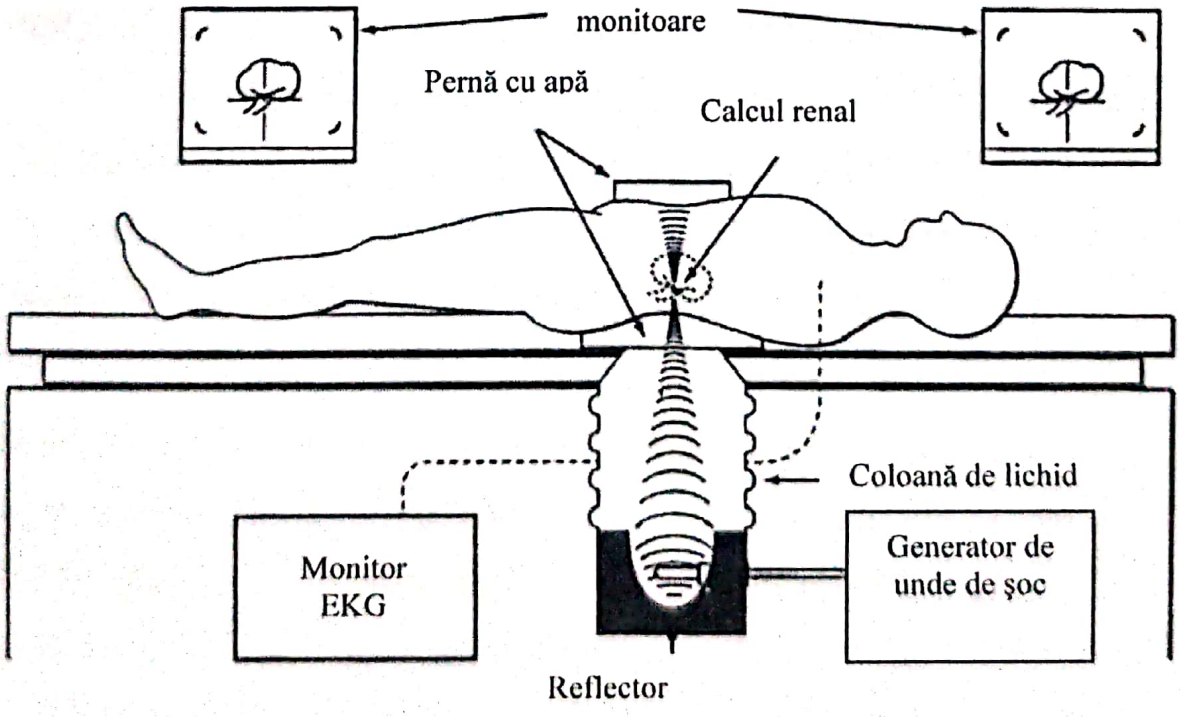

Fig. VI.5 Schema unui litotritor electrohidraulic de generația a doua.

Scanned with OKEN Scanner

ESWL - INDICAȚII

Se pot trata prin ESWL:

- **calculi caliceali** superiori şi mijlocii, singura condiție fiind o tijă caliceală suficient de largă care să permită fragmentelor să "plece" spre bazinet;
- **calculi caliceali inferiori.** Pentru a beneficia de ESWL trebuiesc îndeplinite, pentru eliminare, nişte criterii anatomice favorabile: unghiul infundibulo-pelvic mai mare de 70^0 (unghiul format între direcția ureterului şi direcția calicelui inferior); lungimea calicelui inferior < 3cm.
- **calculi bazinetali** mai mici de 2 cm în diametru. Sunt voci care susțin că pentru o rezolvare mai rapidă şi mai corectă un calcul mai mare de 2cm trebuie să fie prelucrat prin NLP. Alții susțin că acest lucru ar trebui făcut dacă diametrul este între 2,5 şi 3cm, ținând cont de faptul că NLP-ul are agresivitatea lui şi ESWL sub protecția sondei JJ, în mai multe şedințe poate fi o opțiune.
- **calculi ureterali lombari**, până în 1,5 cm, a căror aspect radiologic sugerează posibila fragmentare;
- **calculi ureterali iliaci** – dacă aparatul de litotriție are această facilitate;
- **calculi ureterali pelvini**, pentru mulți autori ESWL fiind prima opțiune înaintea ureteroscopiei.

Starea parenchimului renal trebuie apreciată cu mult discernământ înainte de a decide care este cel mai indicat mod de a trata suferința pacientului. Pentru aceasta, urografia i.v. şi ecografia se completează reciproc în a stabili dacă fragmentarea calculului se poate face în condiții de siguranță şi eficiență, fără riscul rupturii renale.

Scanned with OKEN Scanner

La ora actuală, ESWL pentru calculi ureterali se poate practica în trei moduri: in situ; sub protecția unei sonde autostatice "JJ"; împingând calculul în bazinet cu ajutorul unei sonde ureterale, "transformând" astfel calculul ureteral într-un calcul bazinetal.

Modernizarea litotritoarelor ce au permis un reperaj mai precis şi deci şi rezultate mai bune, cât şi inconvenientele legate de manipularea calculului (necesitatea anesteziei generale, riscul de septicemie sau leziuni ureterale ce conduc la stenoză) au determinat mulți autori să folosească cu bune rezultate şi să recomande la rândul lor **ESWL in situ ca tratament de primă intenție în tratamentul calculilor ureterali lombari**.

În cazul ureterului **iliac**, atunci când nu dispunem de un litotritor care să poată aborda calculi cu această localizare, varianta terapeutică acceptată ar fi ureteroscopia retrogradă. Eşecul litotriției nu contraindică efectuarea ulterioară a ureteroscopiei.

Calculii ureterali pelvini beneficiază în primul rând de ESWL, datorită incidenței scăzute a complicațiilor şi a unei rate de succes ce depăşeşte, în majoritatea statisticilor, 80%. Sunt autori care recomandă ureteroscopia retrogradă ca fiind metoda de primă intenție la această localizare având în vedere rata mai mare de stone-free.

Calea urinară subjacentă calculului trebuie să fie permeabilă. Aceasta este una din condițiile de bază ce trebuie verificată înainte de orice tentativă de litotriție. Urografia i.v. îşi găseşte şi aici utilitatea de necontestat, precizând atât locul obstacolului cât şi gradul de permeabilitate a căii urinare.

Scanned with OKEN Scanner

Verificarea permeabilității ureterale cu ajutorul unei sonde ori de câte ori există suspiciuni poate da "undă verde" litotriției extracorporeale.

Coexistența infecției urinare cu litiaza a constituit şi constituie o problemă foarte serioasă din perspectiva tratamentului şi a eventualelor complicații. Tratarea energică, conform antibiogramei, a eventualei infecții înainte de litotriție este obligatorie.

CONTRAINDICAȚIILE ESWL

a) ***Absolute:*** Sarcina, indiferent de buna evoluție; Tulburări de crază sanguină necontrolabile; obstacol distal calculului de tratat (stenoză ureterală, alt calcul, etc); pacient comatos, necooperant; HTA necontrolabilă; pacienți la care calculul nu poate fi adus în focar (obezitate gr III, deformări ale coloanei vertebrale).

b) ***Relative***

- HTA, infecția urinară, pacienții aflați sub tratament cu medicație anticoagulantă, obezitatea, anevrisme aortice şi/sau ale arterei renale sau cei cu pace maker cardiac.

PREGĂTIREA PACIENTULUI PENTRU ESWL

Pentru pacienții care vor urma ESWL pe un **litotritor cu reperaj radiologic trebuie să se efectueze o pregătire preoperatorie.** Vom avea în vedere o bună pregătire a tubului digestiv pentru ca aerocolia şi/sau materiile fecale să nu "acopere" calculul vizat.

Considerăm că sunt benefice următoarele recomandări: **evitarea cu 12-24 ore înainte de ESWL a consumului de**

Scanned with OKEN Scanner

mâncăruri şi băuturi ce provoacă flatulență (balonare): fasole, cartofi, dulciuri, fructe, băuturi carbogazoase cu sau fără zahăr (Coca-Cola, Fanta, Sprite, etc); evitarea fumatului şi a consumului de cafea înainte de procedură; clismă evacuatoare în jurul orei 22^{00}, în preziua efectuării litotriției; este indicat consumul de alimente fără reziduuri: carne fiartă, pastramă, şuncă de Praga, brânză de vaci, ouă tari, pâine uscată şi/sau prăjită; am constatat că este bine dacă pacientul consumă o cantitate mică din alimentele menționate mai sus şi la ora 7, în ziua litotriției;

- se opreşte cu cel puțin 3 zile înainte de ESWL tratamentul cu Aspirină sau Trombostop, pentru a evita sângerarea postprocedură. (Investigarea parametrilor coagulării este obligatorie la toți pacienții!)

ŞEDINȚA DE LITOTRIȚIE EXTRACORPOREALĂ

Începe prin aşezarea pacientului pe un dispozitiv, care, la litotritoarele de generația a II-a, seamănă mult cu un pat prevăzut cu o deschizătură la mijloc unde se găseşte sursa de unde de şoc. Spre exemplu, pentru pacienții cu calculi în rinichi sau pe ureterul lombar, sursa de unde de şoc se află posterior de regiunea lombară respectivă, iar pacientul este culcat în decubit dorsal.

Există litotritoare, ca al nostru, la care sursa de unde de şoc fiind fixă, pacientul este deplasat pe masă în aşa fel încât calculul să ajungă în punctul fix, focarul F_2, unde va fi adus calculul, după fixarea pacientului pe litotritor cu ajutorul unei bande late adezive. Se încheie **prima etapă a şedinței - focalizarea calculului**. Litotriția propriu-zisă se începe când

Scanned with OKEN Scanner

calculul este vizualizat pe cele două monitoare, în punctul de țintă.

Dozele uzuale maxime sunt de 3000 unde de şoc per şedință pentru calculii bazinetali sau caliceali şi 4000 de unde de şoc pentru calculii ureterali.

ÎNGRIJIRI POST ESWL

După litotriție, o parte din pacienți încep să elimine fragmente de calcul chiar în cursul spitalizării. Între 30 şi 40% din pacienți elimină fragmentele cu dureri, ce pot fi calmate printr-o strategie simplă:

- restrângerea consumului de lichide;
- administrarea de KETOROLAC ± TRAMADOL;

Bilanțul şedinței de litotriție pentru calculii renali se poate face la 15-30 zile, ocazie cu care radiografia renală simplă şi ecografia vor informa despre gradul de fragmentare, topografia fragmentelor şi răsunetul eventualei obstrucții asupra rinichiului.

EFECTELE NEDORITE ALE UNDELOR DE ŞOC

În ceea ce priveşte afectarea renală, cel mai comun semn clinic al agresiunii îl constituie **hematuria macroscopică**, din fericire tranzitorie, apărută după o şedință de ESWL. Se ştie astăzi că această hematurie este secundară în primul rând leziunilor parenchimatoase şi, în mică măsură, acțiunii fragmentelor asupra uroteliului. Leziunile acute provocate de undele de şoc la animale pot fi clasificate astfel:

Modificări macroscopice: hematurie; creşterea de volum a rinichiului; peteşii confluente la nivelul capsulei;

Scanned with OKEN Scanner

hematoame subcapsulare şi intraparenchimatoase; hematoame perirenale;

Modificări histologice: trombi în vene; necroză tubulară; afectare mitocondrială; vascularizare celulară; hemoragie şi edem interstițial; afectare/ruptură a venelor şi arterelor mici a capilarelor glomerulare şi peritubulare; afectare/rupere a pelvisului renal.

Modificări funcționale: scăderea efectivă a fluxului plasmatic renal; scăderea clearance-ului insulinei, creatininei şi P.A.H.; creşterea excreției de glucoză.

Alte complicații ce au fost descrise în literatură (ruptura renală, hematoame splenice, hematoame pulmonare, pancreatita acuta, leziuni ale mucoasei gastrice sau ale colonului, stop cardiac) au o incidență foarte mică din fericire.

REZULTATELE METODEI

Am încercat să grupez într-un tabel cât mai multe informații legate de performanțele diferitelor aparate pentru diverse categorii de calculi:

Litotritor	Stone-free*	Re-ESWL**	Intervenții auxiliare	Coeficient de eficacitate***
Pentru calculi **sub 1 cm** diametru				
Dornier HM_3	77%	5%	12%	0,66
Lithostar	74%	7%	16%	0,60
EDAP LT 01	72%	29%	2%	0,55
Piezolith 2300	86%	16%	45	0,72
Pentru calculi **între 1-2 cm** diametru				
Dornier HM_3	75%	10%	11%	0,62
Lithostar	64%	68%	6%	0,37
EDAP LT 01	655	12%	12%	0,52
Piezolith 2300	69%	27%	2%	0,53

***Stone free** = eliminare completă a calculilor; ****Re-ESWL** = repetarea şedinței de litotriție; *****Coeficient de eficacitate** se calculează după formula:

Scanned with OKEN Scanner

$$CE = \frac{\%\ \text{pacienți stone-free}}{100\% + \text{Re ESWL} + \%\ \text{intervenții auxiliare}}$$

Coeficientul de eficacitate este elementul cel mai neutru de analiză a performanțelor şi este un factor important în alegerea tipului de aparat ce trebuie achiziționat.

Intervențiile auxiliare sunt considerate inserția de sondă "JJ", ureteroscopia, nefrostomia percutană, etc. Spectaculoasă şi eficientă în majoritatea cazurilor, litotriția extracorporeală s-a impus rapid şi va rămîne între preferințele pacienților.

Scanned with OKEN Scanner

VII. MEDICAMENTE FOLOSITE ÎN PATOLOGIA UROLOGICĂ

I.ANTIBIOTICE

A. β - lactamice

1: CEDAX: (ceftibuten)

Prezentare farmaceutica: Capsule a 400 mg - cutii cu 5 capsule. Pulbere pentru suspensie orală - flacoane ce conțin 15 g pulbere, obținându-se după reconstituire 180 mg ceftibuten pentru 5 ml soluție.

Actiune terapeutică: Antibiotic beta-lactamic cu acțiune antimicrobiană bactericidă ce constă în inhibarea procesului de sinteză a peretelui celulelor microbiene.

Indicații: Infecții ale căilor respiratorii superioare: faringite, amigdalite, sinuzite acute, otite medii. Infecții ale căilor respiratorii inferioare: bronşite acute, perioade de acutizare ale bronşitelor cronice, pneumonii acute. **Infecții urinare, complicate sau nu.** Enterite şi gastroenterite la copii.

Mode de administrare: *Adulți:* 400 mg/zi. Capsulele pot fi administrate independent de mese. *Copii:* 9 mg/kg corp/zi de suspensie orală.

Contraindicații: La pacienții alergici la cefalosporine sau la oricare dintre constituenții săi.

Reacții adverse: Au fost raportate rar reacții adverse gastrointestinale: greață, diaree, cefalee.

2.AUGMENTIN: (Amoxicilină + Ac. clavulanic);

Prezentare farmaceutică: cp 375mg, 625 mg, 1000 mg; fl: 600 mg, 1200 mg, 2200 mg; pulbere suspensie: 62,5 mg/5 ml, 156 mg/5 ml, 312 mg/ 5 ml;

Acțiune terapeutică – inhibă sinteza peretelui bacterian; Activ pe: streptococ, pneumococ, meningococ, gonococ, listeria, Stafilococul auriu secretor de penicilinază, şi bacilli Gram-negativi secretori de β-lactamaze: Haemophilus influenzae, E. coli, Klebsiella, Proteus mirabilis, Shigella, Bacteroides fragillis.

Indicații: - infecții urinare cu germeni sensibili la Augmentin; infecții respiratorii, ORL, postchirurgicale.

Mod de administrare: Adulți: - oral – 1 cp (625 mg; 1000 mg) *x* 3 / zi; în infecții grave *x* 4 / zi; parenteral: 1,2 g *x* 2 / zi; în infecții grave *x* 3 / zi

Scanned with OKEN Scanner

Reacții adverse: diaree, greață, vărsături, candidoză, eritem cutanat, febra alergică.
Contraindicații - alergii la Penicilină; prudență în I.H. doze mai mici în I.R.

3.AMOXICILINĂ:
Prezentare farmaceutică: cps – 250 mg, 500 mg; pulbere in suspensie 125 mg/5 ml, 250 mg/5 ml.
Acțiune terapeutică, indicații – idem Ampicilină.
Mod de administrare: - oral 250 – 500 mg/ 8 h.
Contraindicații – idem Ampicilină.
R.A. – idem Ampicilină.
Asocieri medicamentoase: Amoxicilină + Ac. Clavulanic = Augmentin.

4.TIMENTIN (Ticarcilină + Acid Clavulanic):
Prezentare farmaceutică: flacon 1,6 g şi 3,2 g
Mod de acțiune şi indicații: infecții grave ale aparatului urogenital, respirator, sfera ORL, septicemii, infecții postchirurgicale, peritonite, infecții osteoarticulare, infecții severe la pacienții imunodeprimați.
Mod de administrare: usual 1 f (3,2 g) la 8 ore; în insuficiență renală - clearance creatinină > 30 ml/min, 3,2 g *x* 3 / zi; clearance creatinină 10-30 ml/min, 1,6g *x* 3/zi; clearance creatinină < 10 ml/min, 1,6g la 12 ore.
Contraindicații: hipersensibilitate la penicilină; prudență la pacienții cu disfuncții hepatice, sarcină, alăptare, sau tulburări hemoragipare.

5.CEFROM (Cefpironum):
Prezentare farmaceutică: flacoane 500 mg, 1000 mg, 2000 mg
Acțiune terapeutică şi indicații: cefalosporină de generația a IV-a; inhibă sinteza peretelui bacterian; infecții ale aparatului urinar, respirator, ale pielii, şi țesuturilor moi, bacteriemii, septicemii produse de germeni sensibili la cefrom.
Mod de administrare: i.v. 1-2 g la 12 ore; doza se reduce la pacienții cu insuficiență renală.
Contraindicații: hipersensibilitate la cefalosporine, sarcină, alăptare; prudență - la pacienții alergici la antibiotice β-lactamice; în neutropenie se ajustează dozele.
Reacții adverse: angioedem, bronhospasm, şoc anafilactic, rash, prurit, urticarie, sdr. Stevens Johnson, greață, vărsături,

Scanned with OKEN Scanner

diaree, dureri abdominale, colită pseudo-membranoasă, neutropenie, agranulocitoză, nefrita interstițială.
Interacțiuni medicamentoase: probencidul creşte concentrația plasmatică a cefalosporinelor; atenție în cazul asocierii cu diuretice de ansă sau aminoglicozide.

6.CEFACLOR:
Prezentare farmaceutică: cps: 250 mg; 500 mg; suspensie pentru administrareorală: 125mg/5ml, 250 mg / 5 ml.
Acțiune terapeutică şi indicații - cefalosporină gen III - infecții cu stafilococi coagulazopozitivi şi negativi şi pentru cei producători de penicilinază; Streptococ pyogenes, streptococ pneumonie, Moraxella catarrhalis, Haemophillus influenzae (inclus secretori de β-lactamază), E. coli, Proteus mirabilis, Klebsiella, Citobacter, Neisseria gonorrheae, Propionibacteria acnes şi Bacteroides spp., peptococi, peptostreptococi.
Indicații: infecții ale tractului urinar (superior şi inferior), infecții ORL, infecții respiratorii, infecții cutanate cu germeni sensibili la Cefaclor.
Mod de administrare: oral usual 250 mg la 8 h; în infecții severe 500 mg la 8 h (doza max 4 g/zi).
Reacții adverse: erupții cutanate, prurit, urticarie, greață, vărsături, rar hepatită tranzitorie şi icter colistatic.
Contraindicații: - la bolnavii alergici la cefalosporine; prudență la cei alergici la peniciline.
Asocieri medicamentoase: Aminoglicozide ± Metronidazol în infecții severe (anabolii).

7.SULPERAZON (Cefoperazonă + Sulbactam)
Prezentare farmaceutică: – fl. 2 g (1 g cefoperazonă + 1 g sulbactam).
Acțiune terapeutică: spectru Stafilococus aureus (secretori şi nesecretori de β-lactamază), Stafilococus epidermidis, Streptococus pyogenes, Streptococus pneumoniae, Streptococus agalactiae, enterococi, peptococi, Bacteroides spp., E. coli, Haemophilus influenzae, Neisseria gonorheae, Neisseria meningitides, Klebsiella spp, Proteus mirabilis, vulgaris, Pseudomonas aeruginosa, Providența, Enterobacter, Citobacter, Serați, Salmonela, Shigella, Acinetobacter, Bordetela pertusis, Yersinia enterocolitica.
Indicații: infecții ale tractului urinar, înalte şi joase, infecții genitale (uretrită cu gonococ), infecții respiratorii, infecții ale

Scanned with OKEN Scanner

pielii, osteomielită, infecții ale SNC, colecistite, abcese abdominale.
Mod de administrare: adulți: 2-4 g/zi în 2 prize
Contraindicații: hipersensibilitate la peniciline, sulbactam, cefoperazonă sau alte cefalosporine; se recomandă prudență în sarcină.
Reacții adverse: diaree, greață, vărsături, colită pseudo-membranoasă, erupții cutanate, sdr. Stevens Johnson, leucopenie, neutropenie, hipoprotrombinemie, eozinofilie, cefalee, hipotensiune arterială, febră, frisoane.
Interacțiuni medicamentoase: Nu se amestecă cu AG în acelaşi recipient; Nu se va reconstitui cu sol. Ringer sau soluții de Lidocaină.

8. VANCOMICINA (clorhidrat de vancomicina)
Prezentare farmaceutică: Flacoane a 500 mg (cutie cu 1 flac.).
Acțiune terapeutică: Antibiotic cu actiune bactericida, care se realizeaza prin alterarea permeabilitatii peretelui celular si a sintezei ARN bacterian. Produsul este activ fata de cocii gram-pozitivi inclusiv cei secretori de beta-lactamaza (stafilococi si streptococi), fata de tulpini de Clostridium, Listeria, Lacttobacillus, Actinomyces, Bacillus. Dupa administrarea i.v. - perfuzie a 15 mg/kilocorp în 60 min, se realizeaza imediat o concentratie de 63 mg/l, care scade la 20 mg/l la 2 ore si la 8 mg/l dupa 11 ore. Timpul de înjumatățire plasmatic este de 4-6 ore la persoanele cu functie renala normala. Substanța circulă în proporție de 55% legată de proteinele plasmatice, pătrunde în lichidul pleural, pericardic, sinovial, trece în lichidul pentru dializa peritoneală, nu străbate prin meninge decât dacă acesta este inflamat. Eliminarea se face predominant renal. Clearance-ul vancomicinei creşte prin hemoperfuzie şi hemofiltrare.
Indicații: Infecții severe cu germeni sensibili la vancomicina, inclusiv colită pseudomembranoasă, infecții cu tulpini de stafilococi rezisteți la meticilina (beta-lactamo-rezistenti) sau la pacienți cu alergie la penicilina.
Mod de administrare: Tratamentul este individualizat. In general se administreaza i.v. sub forma de perfuzie 5 mg/ml cel mult 10 mg/min putând creste doza cel mult pâna la 10 mg/ml. La pacientii cu functie renala normala: adulti - doza zilnica i.v. este de 2 g, câte 500 mg la 6 ore sau 1 g la 12 ore; copii - se administrează i.v. 10 mg/kilocorp la 6 or în timp de 60 min; nou-nascuti si copii mici - doza initiala este de 15 mg/kilocorp, câte

Scanned with OKEN Scanner

10 mg/kilocorp la 12 ore la copii în prima săptămână de viaţa şi la 8 ore la cei cu vârsta de 1 luna. La pacientii cu afectarea functiei renale, dozele sunt mai mici, în functie de clearance-ul la creatinina.

Reacţii adverse: Reacţii alergice, înrosirea partii superioare a corpului cu contractura musculară. In cazul administrarii rapide afectarea functiei renale (în special în cazul asocierii cu aminoglicozide), hipoacuzie prin ototoxicitate. (La pacienţii cu afectarea funcţiei renale, neutropenie reversibilă, flebita la locul administrării).

Contraindicaţii: Hipersensibilitate cunoscută la produs.

9. ZINNAT (Cefuroxine Oxetil) (cefalosporine gen III) -

Prezentare farmaceutică: cps film 125 mg, 250 mg, 500 mg; gran. suspensie 125 mg/5 ml.

Acţiune terapeutică - spectru: Coci Gram-pozitivi: pneumococ, Streptococ piogen, Stafilococul omini, Stafilococul epidermidis; Bacili Gram-pozitivi: N. pneumoni, E. coli, Proteus mirabilis, Citobacter, Providentia, N. Influenzae.

Indicaţii: infecţii urinare, pneumonii, meningite, sinuzite cu germeni sensibili.

Mod de administrare: infecţii urinare 125mgx2/zi; pneumonii, bronşite 500mgx2/zi.

Contraindicaţii: - hipersensibilitate la cefalosporine; prudenţă la pacienţii alergici la peniciline.

Reacţii adverse: - erupţii cutanate, urticarie, stări febrile, foarte rar reacţii anafilactice; greaţă, vărsături, diaree.

Asocieri medicamentoase – se pot asocia cu AG sau metronidazol în infecţii severe.

10. CEFTRIAXON

Prezentare farmaceutică: flac: 259 mg, 500 mg, 1 g, 2 g.

Acţiune terapeutică: - cef. Gen. III - inhibă sinteza peretelui bacterian; stabil faţă de β-lactamază. *Spectru antibacterian*: Stafilococul aureus, Staf., epidermidis, Streptococus pneumoniae, Enterobacter, E. coli, Haemophilus influenzae şi parainfluenzae, Klebsiella, Neisseria gonorheae, Proteus mirabilis, Pseudomona aeruginosa.

Indicaţii: infecţii urinare, infecţii genitale (inclusiv gonoree), infecţii urinare, meningite, pneumonii, infecţii ORL, peritonite, septicemii, infecţii osoase, cutanate.

Mod de administrare: 1-2 g/zi într-o singură doză

Scanned with OKEN Scanner

Contraindicații: - alergie la cefalosporine; prudență la cei cu alergii la penicilină, prudență sau se va evita în sarcină şi la femeile care alăptează; doze mai mici la pacienții ce prezintă I.R.sau I.H.
Reacții adverse – diaree, greață, vărsături, glosită, leucopenie, anemie hemolitică, trombocitopenie, prurit, er. cut., urticare, som, cefalee, febră, frisoane.
Asocieri medicamentoase: în infecții cu Pseudomonas, este avantajoasă asocierea cu un AG. aminoglicozid

B. Chinolone

1.TAVANIC (Levofloxacină):
Prezentare farmaceutică: cps filmate 250 mg, 500 mg; sol perfuzabilă 50 mg, 100 mg (5 mg / ml).
Acțiune farmaceutică: idem ciprofloxacină.
Indicații: infecții ale aparatului urogenital, respirator, ORL.
Mod de administrare: oral: 500 mg/zi, priză unică; perfuzie i.v. 500mg/zi, priză unică.
Contraindicații: copii, adolescent în creştere, hipersensibilitate la chinolone, deficit de G-6-PDH; *precauții* - convulsii în antecendente, I.R.
Reacții adverse: diaree, amețeli, cefalee, vertij, melenă, colită pseudo-membranoasă, hipoglicemie, erupții cutanate.

2. OFLOXACIN:
Prezentare farmaceutică: cps filmate 200 mg, 400 mg; sol perfuzabilă (fl) 100 ml, 2 mg/ml.
Acțiune terapeutică: idem ciprofloxacină.
Indicații: pielonefrită, cistite, prostatite, uretrite gonococice şi non-gonococice, infecții ginecologice, infecții, respiratorii, ORL, gastrointestinale, cu germeni sensibili la ofloxacină; tuberculoza pulmonară cu micobacterii rezistente la tuberculostaticele majore.
Mod de administrare: 200-400 mg/zi p.o. la 12 ore sau în doză unică; infecții severe 700-800 mg, 7-10 zile; insuficiență renală – clearance creatinină > 50 ml/min doză uzuală; clearance între 20 şi 50 ml/min, ½ din doza uzuală.
Contraindicații: hipersensibilitate la ofloxacină sau chinolone, antecedente de tendinopatie asociată cu florochinolone; prudență – antecedente de convulsii, şoferi, activități de precizie.

Scanned with OKEN Scanner

Reacţii adverse: febră, vărsături, diaree, dureri abdominale, anorexie, uscăciunea gurii, meteorism, constipaţii, mialgii, atralgii, convulsii, cefalee, tulburări de vedere, somnolenţă, halucinaţii, eripţii cutanate, prurit, leucopenie, eozinofilie, trombocitopenie.

3. CIPROFLOXACINĂ

Prezentare farmaceutică: cps 250 mg, 500 mg, 750 mg; fiole 10 ml / 100 mg / fiolă; flacoane 50 ml, 100 ml (100 mg / 50 ml, 200 mg / 100 ml)

Acţiune terapeutică: inhibă ADN – giraza bacteriană sau topoizomerază II blocând diviziunea celulară.

Indicaţii: infecţii genitale, pielonefrite, cistite, prostatite, infecţii respiratorii, ORL, oculare, biliare, a oaselor şi articulaţiilor; spectru – Coci Gram-pozitivi şi bacili Gram-negativi.

Mod de administrare: oral 250-500 mg *x* 1-2 ore / zi; sol perfuzabilă 100-400 mg de 1-3 ori/zi; la pacienţii vârstnici sau cu insuficienţă renală se ajustează dozele în funcţie de clearance-ul cretininei şi gravitatea bolii.

Reacţii adverse: greaţă, diaree, dureri abdominale, icter, arsuri, erupţii cutanate, urticarie, fotosensibilitate, sdr. Stevens Johnson, nefrită interstiţială, artralgii, halucinaţii, trombocitoză, anemie.

Asociaţii medicamentoase: Peniciline, Metronidazol.

4. NORFLOXACIN:

Prezentare farmaceutică: cps 400 mg

Acţiune terapeutică: idem ciproflaxocină

Indicaţii: tratamentul infecţiilor cu tulpini sensibile la norfloxacină (pielonefrite, cistite, prostatele, uretrită gonococică, gastroenterită).

Mod de administrare: uretrita gonococică 800 mg priză unică; prostatită 400mg*x*2/zi, 4 săptămâni; cistita 400mg*x*2/zi, 3-5 zile; pielonefrite 400mg*x*2/zi, 14-21 zile.

Contraindicaţii: hipersensibilitate la chinolone sau excipienţi, copii, sarcină, alăptare; precauţii la pacienţii cu AVC sau afecţiuni cardio-vasculare.

Reacţii adverse: dureri abdominale, greaţă, colită pseudo-membranoasă, rash cutanat, prurit, fotosensibilitate.

C. Aminoglicozidele

1. GENTAMICINA:

Prezentare farmaceutică: fiole 2 ml, 40 mg/ml.

Scanned with OKEN Scanner

Acțiune terapeutică: inhibă subunitatea 30 S a ribozomilor blocând sinteza proteică bacteriană;
Indicații: infecții cu Coci Gram-pozitivi şi negativi şi Bacili Gram-negativi ale aparatului urogenital, respirator, oftalmologice, ORL
Mod de administrare: inj – 2-3 mg/kgcorp/zi în 2-3 prize până la 5 mg/kgcorp/zi în 3-4 prize.
Contraindicații: hipersensibilitate la aminoglicozide; prudență în insuficiență renală, boli neuromusculare, afecțiuni vestibulare sau/şi cohleare, vârstnici.
Reacții adverse: vertij, nistagmus, sdr. Meniere, tulburări de echilibru, hipoacuzie pentru sunete înalte sau surditate completă, tulburări hematologice alergice, grețuri, vărsături.
Interacțiuni medicamentoase: cu alte substanțe ototoxice sau nefrotoxice, blocanți neuromusculari - efect sinergic.
Asocieri medicamentoase: peniciline – efect sinergic.

2. AMIKACIN:
Prezentare farmaceutică: flacoane 2 ml, 4 ml (350 mg/ml); fiole 2 ml, 50 mg/ml, 125 mg/ml, 250 mg/ml.
Acțiune terapeutică: idem gentamicină.
Indicații: infecții ale aparatului urogenital, respirator, sistemului osteoarticular, SNC, ale pielii şi țesuturilor moi, infecții intraabdominale, cu germeni sensibili la amikacină
Mod de administrare: i.m., i.v., - după evaluarea funcției renale şi a clearance-ul creatininei; 15 mg/kgc/zi – doză unică sau în 2-3 doze administrate la intervale de timp egale; în insuficiență renală se recomandă ajustarea dozelor în funcție de clearance-ul de creatinină
Contraindicații: hipersensibilitate la amikacină în antecendente; prudență la pacienții cu miastenie gravis sau Boală Parkinson.
Reacții adverse: ototoxicitate, nefrotoxicitate, bloc neuromuscular, erupții cutanate, febră, parestezii, anemii, artralgii, greață, vărsături, hipotensiune arterială, crize de astm bronşic.
Interacțiuni medicamentoase: nu se recomandă asocierea cu alte medicamente ototoxice sau nefrotoxice.
Asocieri medicamentoase: efect sinergic în asociere cu peniciline.

Scanned with OKEN Scanner

D. Tetracicline

DOXICICLINA : (doxycylinum)
Forma de prezentare: Capsule conținând 100 mg doxiciclina sub forma de clorhidrat.
Acțiune terapeutică: Doxiciclina este un antibiotic aparținând generației a doua de tetracicline.
Indicații: Infecții ale aparatului respirator; infecții ale aparatului urogenital: antibiotic de primă alegere în infecțiile provocate de Chlamydia, Calymmatobacterium granulomatis (granulom inghinal), Ureaplasma urealyticum. Ca alternativă la tratamentul cu penicilină, în infecțiile provocate de gonococi (gonoree, uretrite), Haemophilus ducrey (sancrul moale) şi Treponema pallidum, agentul etiologic al sifilisului; infecții gastrointestinale; infecții oculare, ale pielii şi țesuturilor moi.
Mod de administrare: Doza obişnuită la adult este de 200 mg doxiciclina în prima zi (intr-o singura priză sau în doua prize egale), urmată de 100 mg/zi. În infecțiile grave, doza de intreținere va fi de 200 mg. Tratamentul se va continua cel puțin 2 zile de la dispariția simptomelor bolii. *Posologie particulară: Uretrita gonococică acută la bărbat:* O doză unică de 300 mg sau 100 mg de 2x/zi, timp de 2-4 zile. *Infecții gonococice acute la femei:* 2 x 100 mg/zi, până la vindecare. *şancrul primar, sifilisul secundar:* 300 mg/zi (fracționat în mai multe prize), cel puțin 10 zile. *Uretrita cu* Chlamydia: 2 x 100 mg/zi timp de 7 zile. Trahom: 200 mg/zi timp de 40 de zile.
Contraindicații: Hipersensibilitate la doxiciclină. Sarcina şi perioada de alăptare.
Reacții adverse: anorexie, greață, vărsături, diaree, glosită, enterocolite sau colită pseudomembranoasă, reacții reacții alergice. *Precauții:* Se va evita administrarea capsulelor de Doxiciclina la bolnavii prezentând alterări funcționale ale esofagului.
Interacțiuni: Se vor reduce dozele anticoagulantelor cumarinice, dacă acestea se folosesc simultan cu doxiciclina. Se recomandă evitarea asocierii cu beta-lactamine. Preparatele pe bază de fier se vor administra la un interval pe cât posibil de lung față de prizele de doxiciclină. Asocierea barbituricelor sau a carbamazepinei va scadea timpul de injumătățire biologică a doxiciclinei.

E. Glycopeptide :

TARGOCID (Teicoplaninum):
Prezentare farmaceutică: flacoane 200 mg, 400 mg

Scanned with OKEN Scanner

Acțiune terapeutică şi indicații: infecții grave cu germeni Gram-pozitivi: urinare, respiratori, digestive, endocardite, osteomielite; profilaxie preoperatorie față de germenii Gram-pozitivi.
Mod de administrare: i.m., i.v. 400 mg x 1-2 / zi; în insuficiență renală – dozele nu se ajustează în primele 4 zile de tratament; la un clearance al creatininei de 40-60 ml/min doza se va reduce la jumătate.
Contraindicații: hipersensibilitate la substanța activă, sarcină, alăptare; prudență – nu se elimină prin dializă; hipersensibilitate încrucişată cu vancomicina; testarea funcției renale şi hepatice în cursul tratamentului.
Reacții adverse: *locale:* eritem, dureri, tromboflebită; *generale:* rash, prurit, febră, greață, vărsături, diaree, eozinofilii, leucopenie, trombocitopenie, trombocitoză, neutropenie, amețeli, cefalee.

F. Polipeptide

COLISTIN (sulfat de colistina)
Prezentare farmaceutică: Comprimate continand 250.000 U.I. de sulfat de colistina.
Acțiune terapeutică: Colistina este un antibiotic din grupul polipeptidelor, Actiunea Colistinei este de tip bacteriostatic si bactericid; ea se exercita prin deteriorarea membranei celulare a germenilor microbieni, atat in stadiul de multiplicare, cat si in repaus.
Indicații: Infectii digestive cu germeni sensibili, atat la copii (diaree infectioasa, gastroenterite, toxicoze – in asociere cu forma injectabila – profilactic in cursul epidemiilor intraspitalicesti), cat si la adulti (gastroenterite, enterocolite, dizenterie bacilara, profilaxia suprainfectiilor la cirotici – in asociere cu tratamente clasice – colite meta- si postamibiene, diverticulite, rectocolite hemoragice, neoplasme infectate ale colonului). Sterilizarea (eventual asociat cu sulfamide) intestinului in cadrul pregatirii preoperatorii pentru interventii pe tubul digestiv. In febra tifoida si paratifoida A si B se administreaza asociat cu cloramfenicolul, prezentand interes mai ales in infectiile tifo-paratifice rebele, in recaderi si in sterilizarea purtatorilor de germeni.
Mod de administrare: copii peste 12 ani si adulti de 4 ori pe zi cate 2 000 000 U.I.
Constraindicații: Hipersensibilitate la Colistin in antecedente.

Scanned with OKEN Scanner

II. ANTALGICE

1. TRAMADOL:

Prezentare farmaceutică - cps 50 mg; fiole 50 mg / 1 ml; sup 100 mg

Acțiune terapeutică: analgezic cu acțiune intensă.

Indicații - dureri intense sau moderate, acute sau cronice; pentru analgezii cu prilejul unor manevre diagnostice sau terapeutice.

Mod de administrare: i.v., i.m., sc. – 1-2 fiole; 1 sup la nevoie, maxim 400 mg/24 h.

Contraindicații: - intoxicație acută cu alcool, hipnotice, analgezice, psihotrope; prudență în caz de IR, IH (doze mai mici).

Reacții adverse: sedare, oboseală, sudorații, amețeli, uscăciunea gurii, greață, vomă, hipotensiune ortostatică.

Interacțiuni medicamentoase: nu se asociază cu alte deprimante centrale (potențare)*;* nu se asociază cu IMAO (risc toxic mare).

2. PIAFEN:

Prezentare farmaceutică: cps: 500 mg metamizol sodic, 5 mg pitofenonă clorhidrat şi 0,1 mg fenpipramidă bromometilat; sup. 1 g metamizol sodic, 10 mg pitofenonă clorhidrat şi 0,1 mg fenpipramidă bromometilat; fiole 15ml – 2,5 g metamizol sodic, 10 mg pitofenonă clorhidrat şi 0,1 mg fenpipramidă bromometilat.

Acțiune terapeutică: analgezic prin metamizol; antispastic musculotrop şi atropinic prin pitofenonă şi fenipipramidă.

Indicații: colică nefritică, colică biliară, diskinezie, biliară, colite, cistalgii, dismenoree, migrene şi alte forme de cefalee.

Mod de administrare: - oral 2 cp 1-3 ori / zi; intrarectal 1-3 sup/zi; i.m, i.v. 1-3 fiole/zi.

Contraindicații: alergici la metamizol şi alți pirosoli, antecedente de agranulocitoză la aminofenazonă şi compuşi înrudiți; deficit de G-6-PDH hepatică acută, glaucom cu unghi închis, adenom de prostată cu tendința retenție de urină, colaps, insuficiență cardiacă gravă, angină pectorală.

Reacții adverse: reacții alergice la metamizol, erupții cutanate, foarte rar şoc anafilactic, anemie, agranulocitoză; doze mari pot provoca fenomene atropinice: uscăciunea gurii, tulburări de vedere, tahicardie, disurie.

Scanned with OKEN Scanner

Interacțiuni medicamentoase: prudență în asocierea cu amantadina, chinidină, antidepresive triciclice (cresc efectele atropinice).

III. ALFABLOCANTE

1. UROREC: (Silodosin)
Prezentare farmaceutică: capsule de 8 mg.
Acțiuneterapeutică: blocare receptorilor alfa1A adrenoreceptori din prostata, vezica urinara si uretra.
Indicații: tratamentul simptomelor de hiperplazie prostatica benigna.
Mod de administrare: Doza recomandata este de o capsula de 8 mg o data pe zi. Pentru barbatii cu probleme renale moderate, doza initiala trebuie sa fie de 4 mg o data pe zi. Dupa o săptămână, aceasta poate fi marita la 8 mg o data pe zi.
Contraindicații: hipersensibilitate (alergie) la silodosin sau la oricare dintre celelalte componente ale medicamentului. Sindromul de iris flasc intraoperator (SIFI) apare la unii pacienti tratati cu antagonisti de alfa-adrenoreceptori si poate cauza complicatii in timpul operatiei de cataracta.
Reacții adverse: ejaculare retrograda, hipotensiune ortostatica, cefalee.

2.OMNIC 0,4: (Tamsulosinum HCl)
Prezentare farmaceutică: capsule 0,4mg.
Acțiuni teapeutice: Omnic 0,4 creşte valoarea debitului urinar maxim prin reducerea tensiunii musculaturii netede din prostată şi uretră, determinând diminuarea obstrucției. Ameliorează complexul simptomelor iritative şi obstructive în instalarea căruia instabilitatea vezicii urinare şi tensiunea musculaturii netede a tractului urinar inferior joacă un rol important.
Indicații terapeutice: Tratamentul simptomelor funcționale ale hiperplaziei prostatice benigne (HBP).
Contraindicații: Hipersensibilitate la tamsulosin HCl sau la oricare alt component al produsului. Antecedente de hipotensiune ortostatică. Insuficiență hepatică severă.
Reacții adverse: ameteli, ejaculare retrogradă şi cu frecvență mai scăzută (1-2 %), cefalee, astenie, hipotensiune ortostatică şi palpitații.
Mod de administrare: Se administrează câte o capsulă pe zi după micul dejun.

Scanned with OKEN Scanner

Interacțiuni cu alte medicamente: Administrarea concomitenta cu alți alfa1-blocanți poate conduce la apariția efectelor hipotensive.

IV. INHIBITORI DE 5 ALFA REDUCTAZĂ

AVODART (Dutasteridă)
Prezentare farmaceutică: – cps 0,5 mg
Acțiune terapeutică: - inhibă 5 α_1 şi 5 α_2 reductaza.
Indicații: tratamentul simptomelor moderate, severe de hiperplazie benignă de prostată; reduce riscul retenției acute de urină
Mod de administrare: 1 cp / zi.
Contraindicații: femei, copii, adolescenți, I.H. severă; la pacienții cu hipersensibilitate la inhibitori de 5 α reductază.
Reacții adverse: impotență, scăderea libidoului, tulburări de ejaculare, ginecomastie.
Interacțiuni medicamentoase: Itraconazol, Ketoconazol, Indinavir, Verapamil, scad metabolizarea enzimatică a inhibitorilor de 5 α reductaza ceea ce duce la creşterea concentrației serice.
Asocieri medicamentoase: inhibitorii de 5 α reductaza se pot asocia cu α blocante pentru ameliorarea mai rapidă a scorului simptomtic.

V. INHIBITORI DE 5 ALFA REDUCTAZĂ + ALFABLOCANT

DUODART
Prezentare farmaceutică: Capsule conținând 0,5mg dutasterida si 0,4mg tamsulosin.
Indicații: tratamemtul simptomelor moderate pana la severe ale HBP, reducerea riscului de retentie acuta de urina si a necesitatii interventiei chirurgicale la pacientii cu HBP.
Mod de administrare: oral, o capsula pe zi
Contraindicații: femei copii, adolescenti, pacienti cu hipersensibilitate la dutasterida, tamsulosin sau oricare din excipienti, pacienti cu antecedente de hipotensiune ortostatica sau cei cu insuficienta hepatica severa, pacienti la care se preconizeaza o interventie chirurgicala pt cataractă.
Reacții adverse: ejaculare retrogradă, afectează caracateristicele spermei la bărbații sanatosi, scderea libidoului, amețeli, marirea şi sensibilitate la nivelul sânilor.

Scanned with OKEN Scanner

VI. ANTISPASTICE

1. PAPAVERINA:

Prezentare farmaceutică: cp – 100 mg; fiole - 1 ml = 40 mg papaverină; 2 ml = 200 mg papaverină.

Acțiune terapeutică: vasodilatator şi antispastic prin acțiune prin acțiune directă pe musculatura netedă.

Indicații: colici biliare, intestinale, colici nefretice, tulburări circulatorii intestinale de natură spastică, sdr. Meniere, sdr. anginos, spasm piloric, constipație spastică.

Mod de administrare: oral 1 cp *x* 3-5 / zi la nevoie; i.m., i.v. 1-2 fiole(ml) *x* 2-3/zi la nevoie.

Reacții adverse: în administrare i.v. aritmii şi bloc atrioventricular, colaps, deprimare respiratorie; la doze mari: somn, constipații, ameţeli, cefalee, sudorație.

Contraindicații: forma inj cu bloc atrioventricular, hipertensiune intracraniană; prudență în glaucom şi adenom de prostată.

Interacțiuni medicamentoase: nu se asociază cu β agonişti – risc crescut de aritmii; papaverina creşte efectul hipotensiv al medicamentelor antihipertensive.

DROTAVERINĂ

2. NO-SPA: (substanța activă clorhidrat de dotraverină)

Prezentare farmaceutică: No-spa – cp 1- 40 mg; fiole 1 ml (20 mg / ml); No-spa forte – cps 80 mg; fiole 4 ml(20 mg/ml).

Acțiune terapeutică şi indicații: antispastic: colici nefretice, biliare; tratament adjuvant în ulcer gastric sau duodenal, gastrică, colită, spasme ale sfincterelor cardia şi piloric, sdr. de intestin iritabil, constipații spastice, dismenoree.

Mod de administrare: 120-240 mg / zi, 2-3 prize; colică nefritică sau biliară 40-80 mg i.m. sau i.v. lent.

Contraindicații: I.H., I.R., insuficiență cardiacă severă, bloc atrio-ventricular gr. II sau III; şofaţul este contraindicat timp de o oră după adminstrare i.v.; precauții – în sarcină şi alăptare; în asociere cu levodopa

Reacții adverse: cefalee, vertij, palpitații, greață, hipotensiune ortostatică, după administrarea i.v.

Asocieri medicamentoase: antiinflamatorii nesteroidiene în colica nefretică.

Scanned with OKEN Scanner

VII. INHIBITORII DE XANTIN OXIOLAZĂ

OXIDAZĂ

ALLOPURINOL:

Prezentare farmaceutică – cps 10 mg

Acțiune terapeutică: inhibă xantinoxidaza diminuând formarea acidului uric.

Indicații - tratamentul litiazei urice, guta cronică; la bolnavii cu leucemie, limfoame, alte boli canceroase, sub tratament cu citostatice sau terapie.

Mod de administrare: oral 1 cp *x* 3 / zi după mese; la boli canceroase cu valori foarte mari ale acidului uric se pot administra 4-6 cp / zi.

Contraindicații - intoleranță la allopurinol, criza de gută, hemocromatoză idiopatică; în sarcină şi pe durata alăptării.

Reacții adverse: erupții cutanate, febră alergică, atralgii, eozinofilie, ocazional epigastralgii, febră, vărsături, diaree, dureri abdominale, cefalee, amețeli, somnolență, leucopenie, fenomene hepatotoxice.

Interacțiuni medicamentoase: inhibă metabolizarea mercapto-purinei, azatioprinei; inhibă metabolizarea anticoagulantelor orale; se reduce doza de AC sub controlul protrombinei. Nu se asociază cu uricozurice pentru că cresc eliminarea allopurinol. Nu se asociază cu ampicilina – risc de reacții cutanate. Asocierea cu clorpropamide poate favoriza reacții hipoglicemice prelungite (mai ales la pacienții cu I.R.).

Asocieri medicamentoase: cu alcalinizante urinare în tratamentul litiazei urice.

ALCALIMIZANTE

VIII. ALCANIZANTE URINARE

URALYT – U:

Prezentare farmaceutică: flacoane – 280 g (conținând granule orale de hidrogenocitrat de potasiu şi sodiu + linguriță dozatoare + calendar de control + hârtie indicator).

Acțiune terapeutică: alcanizarea urinii, favorizând dizolvarea calculilor de acid uric şi prevenirea refacerii lor

Indicații: litiaza urică*;* tratament adjuvant al litiazei urinare cistinice şi a urinii*;* alcanizarea urinii în cursul tratamentului cu uricozurice şi citostatice*;* tratamentul simptomelor în porfiria cutanată.

Mod de administrare: oral, doza se ajustează în funcție de pH-ul urinar (determinat înainte de fiecare administrare), doza medie 4 măsuri rase de Uralyt – U granule orale.

Scanned with OKEN Scanner

Contraindicații: hipersensibilitate, I.H., hipotensiune ortostatică, retenție hidrosalină.
Reacții adverse: foarte rar intoleranță gastrică.
Asocieri medicamentoase: Allopurinol în litiaza urică.

IX. ANTIINFLAMATORII

1.XEFORAPID: (Lornoxicam)
Prezentare farmaceutica: comprimate filmate de 4 sau 8 mg
Acțiune terapeutică: Xefo este un analgezic (medicament împotriva durerii) şi un antireumatic (aparține grupei de antiinflamatoare nesteroidiene). Xefo acționează rapid, fiind absorbit de tractul gastro-intestinal.
Indicații: tratarea durerilor de intensitate medie şi puternică, pentru dureri articulare reumatismale şi artroze.
Mod de administrare oral, pentru *adulți* doza va fi stabilită individual. Doza standard este de 8-16 mg (1-2 comprimate), de preferat de 1 - 2 ori pe zi
Contraindicații : Xefo nu se administrează în următoarele cazuri: hipersensibilitate cunoscută la Xefo, acid acetilsalicilic (aspirină) şi alte substanțe antiinflamatorii; hemoragii gastro-intestinale acute, ulcere gastrice sau duodenale; defecte de hemocitogeneză; sarcină; alăptare; adolescenți sub vârsta de 18 ani.
Reacții adverse: Ocazional pot apărea: dureri gastrice, diaree, amețeală, indigestie, cefalee, greață şi vărsături. În rare cazuri pot apărea: constipație, disfagie, uscăciunea gurii, eructații, flatulență, gastrite, reflux gastro-esofagian, hemoragii gastro-intestinale,
Asocieri medicamentoase: Prudență la şoferi şi persoane cu activități solicitante. **Nu asociați cu alcoolul.** În asociere cu alte antiinflamatoare, tratamentul cu Xefo poate creşte riscul apariției ulcerelor gastrice şi intestinale.

2. KETOROLAC (Ketanov):
Prezentare farmaceutică: cp 10 mg; fiole 1 ml, 30 mg/ml.
Acțiune terapeutică: antiinflamator, antialgic şi antipiretic din clasa AINS nesteroidiene.
Indicații: colică nefritică; durerea posttraumatică, postchirurgicală, durerea acută din bolile inflamatorii cronice; dismenoree.
Mod de administrare: oral 1 cp*x*3-4/zi; inj 1 fiolă *x* 2-3 / zi la nevoie

Scanned with OKEN Scanner

Contraindicații: hipersensibilitate la Ketorolac, ulcer gastroduodenal activ, tulburări ale hematopoiezei de etiologie necunoscută, I.R. severă, copii sub 16 ani, trimestrul al III-lea de sarcină, travaliu, alăptare; *precauții:* astm bronşic, antecendente de ulcere gastroduodenale, Boala Crohn, hipertensiune arterială, discrazii sanguine, diabet zaharat

Reacții adverse: greață, vărsături, diaree, epigastralgii, sângerări digestive, erupții cutanate, dermatită exfoliativă, cefalee, vertij, somnolență, nefrită interstițială, trombocitopenie, anemie, hiperglicemie.

Interacțiuni medicamentoase: asocierea cu alte AINS sau glucocrticoizi – risc de sângerare digestivă; asocierea cu anticoagulante şi antiagregante creşte riscul de sângerare; asocierea cu IECA risc de insuficiență renală acută; creşte concentrația plasmatică a digoxinei şi riscul efectelor toxice.

3.DICLOFENAC:

Prezentare farmaceutică: drajeuri 50 mg; sup 100 mg.

Acțiune terapeutică: antiinflamator, antalgic şi antipiretic din clasa AINS nesteroidiene.

Indicații: poliartrita reumatoidă, spondilartrita anchilopoetică, afecțiuni reumatice extraarticulare; colici nefretice; stări inflamatorii dureroase postoperator, posttraumatice, inflamații dureroase în sfera pelvină.

Mod de administrare: oral 1 drajeux3/zi la nevoie, ulterior 1-2 drajeuri/zi, după masă; intrarectal 1 sup / zi, seara.

Reacții adverse: greață, diaree, epigastralgii, sângerări digestive minore, erupții cutanate, cefalee, amețeli, foarte rar reacții anafilactice, tulburări ale hematopoiezei; administrare îndelungată – nefrită interstițială; administrarea intrarectală: prurit, senzație de arsură, tenesme.

Contraindicații: ulcer gastroduodenal activ, sângerări gastrointestinale, leucopenie, trombocitopenii, porfirie, intoleranță la antiinflamatorii inhibitoare de CO; prudență în caz de antecedente ulceroase la astmatici, la cardiaci, la renali, în I.H. Nu se administrează în ultimul trimestru de sarcină şi la termen.

Interacțiuni medicamentoase: asocierea cu glucocorticoizii creşte riscul de sângerare digestivă şi a ulcerului; creşte concentrația plasmatică a litiului şi a digoxinei; scade efectul furosemidului şi a medicației antihipertensive.

Scanned with OKEN Scanner

X. SUBSTANȚE DE CONTRAST

1.OMNIPAQUE (Iohexolum):
Prezentare farmaceutică: Omnipaque 180 – flac 10 ml sau 15 ml sol inj; conține 180 mgI/ml; Omnipaque 240 – fl a 15, 50, 100, 200 ml sol inj; care conține 240 mgI/ml; Omnipaque 300 – fl a 10, 50, 100, 200 ml sol inj conținând 300 mgI/ml; Omnipaque 350 fl a 20, 50, 100, 200 ml – sol inj conținând 350 mgI/ml.
Acțiune terapeutică şi indicații: compus organic, iodat, utilizat pentru urografii i.v., angiocardiografii, aortografii, arteriografie cerebrală.
Mod de administrare: pentru urografii se poate folosi Omnipaque 350 – fl 50 ml i.v.sau conform recomandării radiologului.
Reacții adverse: congestia pielii, senzație de cald, greață, reacții anafilactice până la stare de şoc.
Contraindicații: hipertiroidie manifestă, alergii la compuşii iodați; prudență la pacienții cu insuficiență hepatică, insuficienta renala grave, insuficiență cardiacă sau circulatorie, emfizem pulmonar; afecțiuni convulsive, diabet zaharat, gută, mielom multiplu; dezechilibrele electrolitice trebuie corectate; în caz de feocromocitom se administrează în prealabil un blocant α adrenergic; testul cu iod radioactiv este interferat 2-6 săptămâni.

2. IOPAMIRO: (Iopamidol)
***Prezentare farmaceutică*:** fiole "200"a 10 ml sol inj conținând Iopamidol 40,8 %, corespunzător a 200 mgI/ml; fiole (flacoane) "300" a 10 ml, 30 ml, 50 ml sau 100 ml sol inj, coținând 61,2 % corespunzând a 300 mgI/ml; fiole (flacoane) "370" – 10 ml, 30 ml, 50 ml sau 100 ml sol inj, conținând 75,5 % corespunzând la 370 mgI/ml.
Acțiune terapeutică şi indicații: produs organic de contrast triiodat şi hidrosolubil utilizat în cardiologie intervențională, urologie şi la mielografie.
Mod de acțiune: pentru urografii se pot folosi fiole "300" şi "370", 50-100 ml, maxim 200 ml pentru adult administrat i.v.
Reacții adverse: cefalee, greață, vărsături, dispnee, hipotensiune ortostatică, senzație de cald, reacții alergice.
Contraindicații: prudență sau evitarea utilizării la pacienții cu reacții nedorite la iod în antecendente, la alergici, astmatici; la pacienții cu insuficiență hepato-renală gravă; prudență în

Scanned with OKEN Scanner

insuficiență hepatică severă, insuficiență renală moderată, severă, insuficiență cardiacă, boli sistemice, diabet, mielom multiplu; dezechilibrele hidroelectolitice trebuie corectate; interferă cu testul cu iod radioactiv 2-3 luni.

3. ULTRAVIST:

Prezentare farmaceutică: flacoane 50 ml sol inj apoasă conținând: Iopramid 0,499 g/ml (Ultravist 240); Iopramid 0,623 g/ml (Ultravist 300); Iopramid 0,769 g/ml (Ultravist 370); timpul de înjumătățire este de 2 ore.

Acțiune terapeutică: pacienții cu funcție renală normală concentrațiile cele mai mari realizându-se în sânge, ficat şi rinichi.

Indicații: urografii, computer tomografie cu substanță de contrast, angiografii cu substanțe digitală, flebografii, histerosalpingografii, fistulografii, arteriografii şi în special angiocardiografii.

Mod de administrare: - doza necesară pentru urografii este de: 1,3 m/kgc – Ultravist 240; 1 ml/kgc – Ultravist 300; 0,8 ml/kgc – Ultravist 370.

Contraindicații – hipertiroidism.

Reacții adverse: greață, vărăsături, eritem, senzație generală de căldură. Ultravistul este în general bine tolerat chiar şi la pacienții care au prezentat în antecedente reacții alergice la substanțe de contrast.

XI. ANTICOAGULANTE

1. HEPARINE cu masă moleculară mică:

Prezentare farmaceutică: seringi preîncărcate cu o doză de anticoagulant: ENOXIPARINĂ – 0,2 ml (12 mg); FRAXIPARINĂ – 0,3 ml – 36 mg sau 2850 UI; CLIVARIN – 0,25 ml – 13,8 mg, sau 1750 UI; INNOHEP – 0,3 ml – 20,83 mg 3500UI.

Acțiune terapeutică: inhibare marcată a factorului Xa; acțiunea de inhibare a trombinei este slabă sau nulă; efect inhibitor mai slab asupra activării şi agregării plachetelor.

Indicații: profilaxia trombozelor venoase şi a emboliilor de cauză medicală sau chirurgicală; tratamentul trombozei venoase profunde acute şi a emboliei pulmonare; prevenirea coagulării în circuitul extracorporeal în timpul hemodializei în insuficiența renală acută sau cronică; angina instabilă şi infarctul miocardic non Q.

Scanned with OKEN Scanner

Mod de administrare: *doză profilactică:* se administrează subcutanat 1 doză (seringă preîncărcată) din orice preparat timp de 7-10 zile); *doza curativă:* 1 doză la 12 ore.
Contraindicații: hipersensibilitate, ulcer peptic acut, hemoragie cerebrală, coagulopatii grave, leziuni şi intervenții chirurgicale pe SNC, ochi, urechi, antecedente de trombocitopenie mediată imunologic indusă de heparină.
Reacții adverse: rar hemoragie, trombocitopenie, reacții alergice, rareori hiperkaliemie foarte rar necroză cutanată la locul injecției şi reacții anafilactice; *precauții:* - în anestezia epidurală rahidiană, trombocitopenie, I.H., I.R., hipertensiune arterială necontrolată, retinopatie hipertensivă sau diabetică. În insuficiența renală – supraveghere tratament cu heparine fracționate prin măsurarea activității antifactorului X (tendința la acumulare).

XII. HEMOSTATICE

1. ADRENOSTAZIN

Prezentare farmaceutică: 1 ml soluție apoasă conține 0,3 mg carbazocrom.
Acțiune terapeutică: Carbazocrom este un produs de oxidare al adrenalinei. Este un hemostatic, produce diminuarea permeabilitatii si cresterea rezistentei capilarelor. Administrat la om reduce timpul de sangerare de la 200 secunde la 120-110 secunde. Normalizează timpul de sângerare prelungit în mod patologic. Adrenostazinul nu intervine în procesul de coagulare; diferite teste de coagulare (timpul de coagulare, timpul de protrombina etc.) au fost găsite nemodificate după administrarea adrenostazinului.
Indicații: prevenirea şi tratamentul hemoragiilor chirurgicale: profilactic în intervenții chirurgicale care expun la hemoragii capilare (orl, urologie, chirurgie osoasă şi toraco-pulmonara); - prevenirea şi tratamentul hemoragiilor medicale: purpura acută şi cronică, telangiectazia familiala, epistaxis, sindroamele capilare toxice în intoxicatii cu arsen şi benzol - hemoragii capilare ale aparatului respirator şi digestiv,ciroze, hepatite, hematemeze, hemoptizie, hemoragii retiniene, uterine.
Mod de administrare: intramuscular, subcutanat sau intravenos (in solutie glucozata si clorurosodica). Soluția diluată se foloseste în primele 24 de ore după preparare.
Doza pentru adulți este de 1,5 mg de 1-3 ori/zi.
Contraindicații: Hemoragii masive prin ruptura de vase mari (este ineficace).

Scanned with OKEN Scanner

Interacțiuni medicamentoase: Se poate asocia in perfuzie cu analeptice, simpatomimetice, curarizante, barbiturice. Este incompatibil cu vitamina C.

2. FITOMENADION

Prezentare farmaceutică: Fiole a 1 ml soluție apoasă coloidală injectabilă conținând fitomenadionă 10 mg (cutie cu 5 buc.).
Acțiune terapeutică: Vitamina K naturală, acționează antihemoragic prin perfectarea sintezei hepatice a protrombinei şi a altor factori ai coagulării (VII, IX şi X); efectul este relativ rapid - se instalează în 3-4 ore - intens şi prelungit.
Indicații: Intoxicație acută cu anticoagulante cumarinice; profilactic sau curativ în alte sângerări prin hipoprotrombinemie sau hipovitaminoză K; în boala hemoragică la nou-născut, în cursul tratamentului cu salicilați, în icterul obstructiv, în bolile hepatice (eficacitatea este slabă) sau intestinale, în cazul folosirii îndelungate de antibiotice administrate oral etc.
Mod de administrare: La adulți, obişnuit intramuscular 5-40 mg o dată pe zi (în funcție de gravitate); în urgențe, intravenos, foarte lent, 2-10 mg/zi (în intoxicația acută cu cumarinice se pot injecta până la 40 mg/zi), la nou-născuți şi sugari, curativ, intramuscular 1-2 mg/zi; profilactic, intramuscular 0,5-2 mg, oral 1-2 mg (în boala hemoragică). Dozarea poate fi controlată prin timpul Quick sau prin trombotest.
Reacții adverse: Injectarea intravenoasă rapidă poate provoca congestia feței, sudorație, senzație de constricție toracică, dispnee, cianoză, tahicardie, colaps, chiar accidente letale; foarte rar intoleranță, cu fenomene de şoc; la nou-născuți fitomenadiona poate fi cauză de hiperbilirubinemie (rareori).
Contraindicații: Intoleranță la fitomenadionă (atenție la simptomele de şoc); prudență la nou-născuți şi la sugari. Soluția injectabilă de fitomenadionă nu trebuie amestecată cu alte soluții pentru injectare sau perfuzie.

3. ETAMSILAT

Prezentare farmaceutică: Fiole a 2 ml solutie injectabila continând etamsilat 0,25 g (cutii cu 10 buc).
Acțiune terapeutică: Antihemoragic prin mentinerea integritatii capilarelor, reduce timpul de sângerare fara sa afecteze coagularea.
Indicații: Profilaxia si tratamentul hemoragiilor prin ruptura de vase mici (în pânza), în cursul interventiilor chirurgicale sau în diferite situatii clinice - ciroza si hepatita cronica, hemoragii

Scanned with OKEN Scanner

ginecologice, purpura, echimoze si hepatoame spontane, epistaxis, hemoragii gingivo-dentare, hemoragii medicamentoase (prin anticoagulante sau antiinfiamatorii nesteroidiene).

Mod de administrare: Injectii intramusculare sau intravenoase, 3 fiole (0,75 g) cu 1-2 ore înaintea interventiilor chirurgicale, eventual înca 1-2 fiole în timpul sau dupa operatie; în urgente 2 fiole, apoi câte o fiola la 4-6 ore; doza de întretinere obisnuita este o fiola de 2 ori/zi.

Reacții adverse: Rareori hipotensiune trecatoare, cefalee, eruptii cutanate.

Contraindicații: Prudență sau se evita la bolnavii cu afecțiuni tromboembolice, fibrilație atrială şi angină pectorală.

XIII. MEDICAȚIA ÎN NEOPLASMUL DE PROSTATĂ

I. Estrogeni

1.ESTRACYT (substanță activă estromustina):

Prezentare farmaceutică: sol inj – 300 mg; cp – 140 mg.

Acțiune terapeutică: inhibă sinteza de LH-RH inhibând sinteza de testosteron.

Indicații: neoplasm prostatic – stadii avansate.

Mod de administrare: oral 7-14 mg/kgcorp/zi în 2-3 prize; inj 5 mg/kgcorp/zi, timp de 3 săptămâni apoi 300 mg de 2 ori/ săptămână

Contraindicații: hipersensibilitate la Estradiol sau derivații azotiperitei, I.H., afecțiuni cardiovasculare ischemice, tromboembolice sau complicații datorate retenției hidrosaline; *prudență:* în afecțiuni tromboembolice, afecțiuni vasculare cerebrale sau maladii coronariene, diabet zaharat, hipertensiune arterială, afecțiuni osoase metabolice, asociate cu hipercalcemie, I.R., retenție hidrosalină, cardiopatie ischemică, I.C., hipertensiune arterială, confuzie, cefalee, rash cutanat, edem angioneurotic.

II. Analogi LH-RH

1. ZOLADEX (Goserelină).

Prezentare farmaceutică: implant într-o seringă preumplută într-un ambalaj protector (3,6mg; 10,8mg);

Acțiune terapeutică: prin administrarea de doze repetate inhibă secreția hipofizară de LH, determinând scăderea concentrației plasmatice a testosteronului la bărbați. După 21

Scanned with OKEN Scanner

de zile de la administrarea primei doze, concentrațiile plasmatice ale testosteronului ating valori similare cu cele induse de castrarea chirurgicală.
Administrare: injectare subcutanată în peretele abdominal la fiecare lună (3,6mg) sau la fiecare 12 săptămâni (10,8mg).
Indicații; cancer de prostată metastazat, cancer de prostată local avansat ca o alternativă la orhiectomia bilaterală. Tratamentul adjuvant al prostatectomiei radicale efectuată în stadiul local avansat.
Reacții adverse: bufeuri, scăderea libidoului, scăderea toleranței la glucoză, rar ginecomastie.
Asociații utile: antiandrogeni (Casodex).

2.ELIGARD (Leuprorelină).
Prezentare farmaceutică:- liofilizat şi solvent pentru soluție injectabilă 7.5 mg, 22.5 mg, 45 mg
Indicații: pentru tratamentul cancerului de prostată hormonodependent, în stadiu avansat.
Mod de administrare: Eligard se administrează sub forma unei singure injecții subcutanate. Soluția injectată formează un depozit solid cu eliberare prelungită, care va elibera continuu acetat de leuprorelină.
Contraindicații: Hipersensibilitate la acetat de leuprorelină, la alți agonişti ai GnRH sau la oricare dintre excipienți. La pacienții care au fost orhiectomizați în prealabil (ca şi la alți agonişti ai GnRH, Eligard nu scade valorile plasmatice de testosteron mai mult decât în cazurile de castrare chirurgicală). Eligard este contraindicat la femei şi copii.
Reacții adverse: bufeuri, stare de rău, oboseală şi tranzitor iritație locală la locul injectării. La aproximativ 55% dintre pacienți apare bufeuri. impotență, scăderea libidoului (ambele ca o consecință a scăderii concentrației plasmatice a testosteronului), edeme periferice, embolie pulmonară, palpitații, mialgii, hipotonie musculară, frisoane, dispnee, vertij, erupții cutanate, amnezie, tulburări de vedere şi sensibilitatea pielii.

III. Antiandrogeni

1. CASODEX (Bicalutamida)
Prezentare farmaceutică: comprimate filmate de 50, 150 mg
Acțiune terapeutică: Antagonişti hormonali care blochează receptorii pentru androgeni ai celulelor prostatice.

Scanned with OKEN Scanner

Indicații: cancer de prostată metastazat în asociere cu analogi LH-RH sau orhiectomia bilaterală.
Mode de administrare: oral, 1 tb de 50mg pe zi
Reacții adverse: bufeuri, prurit, ginecomastie, tulburări digestive (greață, vărsături), afectare hepatică tranzitorie, scăderea libidoului, astenie.
Contraindicații: femei şi copii : hipersensibilitate la bicalutamida
Asociere utilă : analogi LH-RH

2. EULEXIN (Flutamidă):
Prezentare farmaceutică: cps 250 mg.
Acțiune terapeutică: antiandrogen periferic (blochează prin competiție receptorii pentru dihidrotestosteron).
Mod de administrare: oral, 1 cp *x* 3/zi.
Contraindicații: hipersensibilitate la flutamidă sau la excipienți; *prudență* – afecțiuni hepatice în asocieri cu anticoagulante.
Reacții adverse: ginecomastie, greață, vărsături, modificări tranzitorii a funcției hepatice, scăderea libidoului, anorexie, edeme, echimoze, prurit, sdr. lupus like, cefalee, vertij, anemie hemolitică, icter colestatic, sdr de suprensie androgenică – la pacienții care nu mai răspund la blocada androgenică maximală, tratament intermitent cu Flutamida, stabilizează evoluția pentru un timp.
Asocieri medicamentoase: analogi LH-RH.

XIV. INSTILAȚII INTRAVEZICALE

1.BCG:
Prezentare farmaceutică: suspensie de bacilli Calmette Guerin vii (Mycobacterium bovis) liofilizată – 7 mg imunostimulent BCG liofilizat; solvent (lichid de suspensionare – Sautan diluat 3 ml).
Acțiune terapeutică: imunomodulator.
Indicații: imunostimulent după intervenții chirurgicale pentru tumori maligne de vezici urinare, de sân, digestive, bronşice, laringiene, melanom malign, tratamentul leucemiilor.
Mod de administrare: recomandat la 7-14 zile după rezecție endoscopică cu suspensia reconstituită din conținutul a 2 fiole (2 ml) care se diluează cu 50 ml ser fiziologic steril; imunostimulentul trebuie menținut în vezică timp de 2 h; programul de efectuare a instilațiilor: săptămânal în primele 6

Scanned with OKEN Scanner

săptămâni, apoi lunar până la 6 luni, după care se face o instilație pe an.
Contraindicații: deficit imun congenital sau dobândit, serologie HIV pozitivă, tuberculoză sau hepatit activă sau în antecedente; infecții ale tractului urinar până la negativarea uroculturii şi oprirea antibioterapiei
Reacții adverse: loco-regionale: polakiurie, disurie, hematurie, prostatită granulomatoasă, epididimită.
Interacțiuni medicamentoase: tratament cu corticosteroizi sau imunosupresoare, influențează răspunsul la imunostimulent BCG - risc infecții BCG generalizate; tratament concomitent sau în antecendente cu un imunomodelator – poate avea efecte negative asupra imunostimulului BCG.

2. DOXORUBICIN

Acțiune terapeutică: chimioterapic antineoplazic
Indicații: Tumori vezicale după rezecția endoscopică a acestora.
Mod de administrare: instilații intravezicale cu 50 mg în 50 ml ser, o instilație / săptămână, 6 săptămâni după TUR.
Reacții adverse: *locale:* polakiurie, hematurie (fenomene de cistită chimică); generale: amețeli, greață, febră, hipotensiune.
Asocieri medicamentoase: Doxorubicin + hidropropilceluloză (un adeziv la mucoasa vezicală) => creşte concentrația chimioterapică la nivelul mucoasei vezicale. Doxorubicin + Thiotepa sau Mitomicină C - efect sinergic.

3.THIOTEPA

Acțiune terapeutică: agent alkilant
Indicații: după rezecția endoscopică a tumorilor vezicale.
Mod de administrare: instilații intravezicale cu 30 mg în 30 ml soluție salină (sau 60 mg în 60 ml soluție salină); soluția se recomandă a fi reținută intravezical 1-2 ore; se recomandă 1 instilație/săptămână, 6-8 săptămâni, apoi 1 instilație pe lună timp de 1 an.
Reacții adverse: toxicitate hematologică- suspensie medulară; fenomene locale – polakiurie, hematurie.
Interacțiuni medicamentoase: efect sinergic în asociere cu Doxambicin.

4.MITOMICINA C

Acțiune terapeutică: chimioterapie antitumorală.
Indicații: în tratamentul adjuvant al tumorilor vezicale.

Scanned with OKEN Scanner

Mod de administrare: instilații intravezicale cu 20 mg în 20 ml apă/instilațiex3/săptămână, 4 săptămâni după TUR-V; se recomandă ca substanța să fie reținută în vezică cât mai mult timp posibil.
Reacții adverse: cistită chimică, hematurie, febră, dureri epigastrice; reacții cutanate – sub forma de eczemă de contact, rash palmar, descuamații.
Asocieri medicamentoase: Doxorubicin + Mitomicină C – efect sinergic; Mitomicină C + hipertermie - un potențial adjuvant important.

După această prezentare a arsenalului terapeutic, cel mai frecvent utilizat de către urolog, ar trebui adăugat faptul că pentru medicamentele cu eliminare renală, medicul trebuie să aibă în vedere 2 aspecte:

1. Nefrotoxicitatea pentru a evita instalarea sau precipitarea unei disfuncții renale.
2. Necesitatea adaptării posologiei în funcție de valoarea filtratului glomerular (gradul insuficenței renale).

Arsenalul farmacoterapeutic urologic cuprinde în special 3 grupe de medicamente a căror impact asupra funcției renale este important să fie cunoscut. Este vorba despre:

1. antibiotice;
2. antiinflamatorii nesteroidiene (AINS);
3. substanțe de contrast.

Efectul nefrotoxic determină, leziuni interstițiale sau glomerulare, exprimate clinic prin insuficiență renală acută sau cronică, pe rinichi normali anterior utilizării medicamentelor. De menționat că acelaşi agent toxic medicamentos poate determina leziuni şi manifestări clinice multiple şi reciproc, acelaşi tablou clinic poate fi determinat de o multitudine de substanțe toxice medicamentoase. Titulatura comună sub care

Scanned with OKEN Scanner

se pot regăsi toate aceste manifestări este de nefropatii toxice medicamentoase. Datele epidemiologice relevă faptul că 15-20% din nefropatii cunosc o cauză toxică, iar dintre acestea 70% sunt medicamentoase. 25% din insuficiențele renale acute dializate sunt de cauză toxic-medicamentoasă.

În practica nefrologică posibilitatea unei etiologii toxic-medicamentoase se discută în contextul apariției celor două mari sindroame nefrologice, respectiv IRA şi IRC.

Antibioticele şi substanțele de contrast determină IRA prin mecanisme diferite, toxice directe, imunologice, ischemice şi obstrucție tubulară.

AINS pot determina atât IRA cât şi IRC, aceasta din urmă apărând după utilizarea, mai ales asociată, a analgezicelor sau la asocierea acestora cu diuretice la bolnavi cu hepatopatii cronice, nefropatii cronice, insuficiență cardiacă congestivă. Merită reținut şi faptul că neoplaziile renale apar mult mai frecvent la pacienții cu nefropatii analgezice decât în populația generală.

Utilizarea foarte frecvent a antibioticelor impune în vederea aplicării unor măsuri, cunoaşterea clasificării antibioticelor după calea de eliminare şi după nefrotoxicitate.

Dintre antibioticele cu eliminare renală, fără reacții toxice reținem: penicilina G, peniclinele de semisinteză (ampicilină, oxacilină, carbenicilină), cefalosporinele (cu excepția cefaloridinei), eritromicina, cotrimoxazolul, lincomicina, clindamicina.

Dintre antibioticele cu eliminare renală, reacții toxice frecvente dau: toate aminogicozidele, cefaloridina, meticilina, rifampicina, cicloserina şi sulfamidele. În ultimii 30 de ani s-au

Scanned with OKEN Scanner

descris insuficiențe renale acute grave după administrarea în doze mari, discontinue, la repetarea tratamentului cu Rifampicină. Prezența de anticorpi şi complexe imune atestă mecanismul imunologic care stă la baza acestei reacții adverse.

Pentru diminuarea riscului, utilizarea acestora se face numai pentru cazuri bine selectate, când nu există o altă alternativă. Va fi urmărită corect diureza pentru a surprinde momentul instalării poliurei, ca semn al instalării disfuncției renale, însoțită de determinarea periodică a densității urinare şi monitorizarea clerence-ului creatininei. Dacă se constată deteriorarea funcției renale se opreşte administrarea şi se începe tratamentul adecvat al IRA.

Se va evita utilizarea în doze mari, cure prelungite şi repetarea tratamentului cu aceste antibiotice.

Substanțele de contrast iodate determinaă una din cele mai frecvente forme de nefropatie toxică medicamentoasă după aminoglicozide. Principalii factori de risc pentru apariția acesteia sunt:

1. insuficiența renală preexistentă;
2. nefropatia diabetică cu proteiunurie mai mare de 3 g/24 de ore;
3. mielomul multiplu;
4. transplantul renal;
5. vârsta înaintată;
6. HTA;
7. arterioscleroza periferică;
8. insuficiența cardiacă;
9. dozele mari cu concentrație crescută a substanțelor de contrast;

Scanned with OKEN Scanner

10. repetarea examinărilor la intervale scurte de timp.

Măsurile terapeutice care urmăresc să prevină instalarea nefropatiei sunt:

1. limitarea examenelor cu substanță de contrast la persoanele cu risc crescut;
2. evitarea expunerii la intervale scurte de timp şi a utilizării dozelor mari de substanțe de contrast;
3. hidratarea corespunzătoare înaintea administrării substanței de contrast;
4. evitarea administrării de diuretice, în special uricozurice;
5. alcalinizarea urinei;
6. administrarea substanței de contrast în perfuzie la persoanele cu risc crescut la care examinarea nu poate fi evitată.

Medicamente cu potențial nefrotoxic cunoscut

1. Antibiotice Chimioterapice

a. Aminoglicozide

i. toate

b. Beta – lactamine

i. Cefaloridina

ii. Meticilina

c. Chimioterapice antibacilare

i. Rifampicina

d. Alte antibiotice şi chimioterapice

i. Demeclociclina

ii. Polimixine

iii. Sulfamide

2. Antiinflamatoare nesteroide

Scanned with OKEN Scanner

i. Acetaminofen
ii. Fenacetina
iii. Fenilbutazona
iv. Glafenina
v. Oxifenilbutazona

3. **Substanțe de contrast iodate**
   i. Acid iobenzonicum
   ii. Acid iopanoic
   iii. Adipiodorum amidotrizoat
4. **Agenți osmotici**
   i. Dextran
   ii. Glicerol
   iii. Glucoză hipertonă
5. **Alcaloizii din secară cornută**
   i. Ergotamina
6. **Anestezice generale**
   i. Metoxifluran
7. **Anticoagulante**
   i. Dicumarol
   ii. Fenindiona
8. **Anticonvulsivante**
   i. Oxazolidindione
9. **Anidiabetice orale**
   i. Clorpropamida
   ii. Tolbutamida
10. **Antihipertensive**
    i. Alfametildopa
    ii. Captopril
    iii. Hidralzine

Scanned with OKEN Scanner

11. Citotoxice-citostatice

12. Diuretice

i. Diuretice mercuriale
ii. Acetazolamida
iii. Furosemid
iv. Tiazide
v. Triamteren

13. Hipouricemiante

i. Allopurinol
ii. Probenecid
iii. Sulfinpirazona

14. Altele

i. Săruri de Au

Scanned with OKEN Scanner

VIII. ÎNGRIJIREA PACIENTULUI UROLOGIC

Îngrijirea pacientului urologic spitalizat, începe în momentul internării şi se încheie în momentul când i s-a înmânat biletul de ieşire din spital şi i s-au făcut recomandările necesare.

După ce i s-au făcut formele de internare, pacientul urologic este condus la salon de unde este preluat de către asistentă care, cu mult tact, amabilitate, blândeţe, va încerca să-l introducă în atmosfera de salon, să îi arate unde se află camera de gardă, sala de pansamente, oficiul pentru servirea mesei, grupul sanitar şi îl va ajuta să se instaleze în pat. De asemenea, este foarte important ca asistenta de salon să-i prezinte pacientului regulamentul de ordine interioră şi să-i explice modul în care va decurge internarea (recoltarea analizelor, efectuarea ecografiei, urografiei, EKG, consultul preanestezic, etc). De felul în care se va desfăşura acest prim dialog între asistentă şi pacient va depinde într-o oarecare măsură, câştigarea încrederii pe care pacientul trebuie să o aibă în echipa care îl va îngriji.

Majoritatea pacienţilor care se internează în secţiile de urologie vor fi supuşi unor teste atât pentru stabilirea diagnosticului (în cazul în care acesta nu a fost stabilit prin analize efectuate în ambulator), cât şi a conduitei terapeutice care, de cele mai multe ori, înseamnă intervenţie chirurgicală. Intervenţiile chirurgicale la rândul lor pot fi grupate în: urgenţe şi intervenţii programate. **Urgenţele** sunt considerate situaţiile

Scanned with OKEN Scanner

când sunt periclitate anumite funcții ale organismului, care pot pune în pericol viața pacientului, dacă nu se intervine printr-un act endourologic (cateterism ureteral, nefrostomie percutanată, etc) sau chirurgical (ruptură renală, etc). În astfel de cazuri, recoltarea analizelor se desfaşoară aproape în paralel cu primele măsuri de resuscitare şi tratament (instalarea unei perfuzii venoase, oxigenoterapie, introducerea unei sonde vezicale, etc), **coordonarea gesturilor fiind esențială atingerii scopului propus.**

Având ca reper temporal esențial momentul intervenței, motivul internării pacientului în clinică, îngrijirile acordate pot fi grupate în: îngrijiri preoperatorii şi îngrijiri postoperatorii.

Pregătirea preoperatorie constă într-o serie de îngrijiri generale care se acordă fiecărui pacient internat (examen clinic, paraclinic, îngrijiri igienice, urmărirea funcțiilor vitale şi vegetative, pregătire psihică) şi îngrijirile speciale (examene şi pregătire fizică specială, în funcție de tipul intervenției).

Îngrijiri generale:

- ***Examen clinic general*** constă în evaluarea pacientului prin observarea aspectului general (a faciesului, a mersului, măsurarea înălțimii, greutății, supravegherea comportamentului), urmărirea şi măsurarea funcțiilor vitale şi vegetative (temperatură, diureză, puls, TA, respirație, scaun) şi examenul clinic pe aparate, **care va fi efectuat de către medicul de salon.**

- ***Examen paraclinic*** care va cuprinde:

a. analize de laborator uzuale care se recoltează pentru orice tip de intervenție (TS, TC, grup sanguin, Rh,

TC = timp de coagulare

Scanned with OKEN Scanner

hemoleucogramă, VSH, uree, creatinină, ionogramă sanguină, glicemie, probe hepatice, examen sumar de urină, urocultură, (la recomandare ADDIS, ionogramă urinară), **radioscopie** sau **radiografie pulmonară, ecografie reno-vezicală, ECG, examen de medicină internă;**

b. examene speciale, în funcție de organul pe care se intervine:

- examene imagistice: renală simplă, urografie i.v., pielografie, ureteropielografie retro- sau anterogradă, cistografie, uretrografie, CT;RMN.
- examene endoscopice: cistoscopie;
- explorare radioizotopică;
- puncție biopsie renală;
- puncție biopsie prostatică.

Pregătirea pacientului pentru examene speciale:

1. *Pregătirea pacientului pentru urografie*

Urografia presupune injectarea intravenoasă de substanțe speciale – numite substanțe de contrast (Iopamiro, Ultravist, Omnipaque) – care ajungând în rinichi se elimină, opacefiind astfel pe radiografiile efectuate secvențial, sistemul pielo-caliceal, ureterul şi, mai târziu, vezica. În vederea unei bune pregătiri pentru urografie a pacientului, asistenta va avea grijă ca acesta să respecte următoarele reguli :

- restrângerea consumului de lichide cu 12 ore înainte de explorare ;
- consumul de alimente fără reziduuri, care nu provoacă balonare (carne fiartă, pâine uscată, ouă tari, brânză

Scanned with OKEN Scanner

de vaci, evitarea consumului de lichide dulci, smântână, înghețată, compoturi, fructe, dulciuri), evitarea fumatului ;

- efectuarea urografiei se va face sub stricta supraveghere a medicului radiolog pentru a fi siguri de calitatea investigației ! ATENTIE la pacienții alergici la această substanță, la cei cu hepatopatii sau nefropatii grave, hipertiroidie, TBC pulmonară evolutivă, anemie hemolitică, stări febrile, hipersensibilitate la iod, cardiopatii grave.

- Injectarea substanței de contrast se face prin puncționarea unei vene antecubitale, folosind un cateter venos periferic de 14 sau 16G care se va menține pe tot timpul examinării pentru a păstra o cale de abord venos. Vâscozitatea produsului de contrast este diminuată prin încălzirea sa la temperatura corpului. Înainte de injectare pacientul este prevenit asupra senzația de gust metalic şi de căldură difuză, intensă, dar efemeră pe care o va simți în câteva secunde. Începutul injectării trebuie notat cu exactitate şi constituie momentul zero al examinării pentru toate expunerile din timpul urografiei.

- Recomandări legate de utilizarea substanțelor de contrast: subtanțele de contrast trebuie păstrate într-un **loc întunecos, la 15-25^{0}C,** dar nu în vecinătatea echipamentelor radiologice, pentru o lungă perioadă de timp; ambalajul fiolei (flaconului) se îndepărtează doar cu câteva momente înainte de utilizare, examinându-se cu atenție soluția să nu fie tulbure sau să prezinte sediment. Trebuie avut grijă ca fiolele cu substanță de contrast să nu fie lăsate deschise mai mult de 4 ore de la prima utilizare, riscul contaminării bacteriene fiind deloc

Scanned with OKEN Scanner

neglijabil. Este util de ştiut, mai ales pentru tehnicienii radiologi şi asistentele medicale care injectează substanța de contrast, care sunt reacțiile adverse ce pot să apară la injectare şi recomandările în cazul apariției acestora:

1. **Reacții alergice moderate:**

- ***Simptome:*** grețuri, călduri, strănut, zgomote în urechi, gâdilituri în gât. ***Tratament:*** liniştirea pacientului, administrarea de oxigen, dacă pacientul este agitat, Diazepam 5-10mg, administrat lent i.v.

2. **Reacții alergice cutanate:**

- ***Simptome:*** roşeață locală la locul injecției, urticarie, cu sau fără prurit, rash cutanat. ***Tratament:*** în funcție de severitate, antihistaminice (Tavegyl i.v. 1f 5ml=2mg) sau derivați cortizonici (Solu-Decortin 100-250mg sau Hemisuccinat de hidrocortizon 100mg).

3. **Reacții generale severe:**

- ***Simptome generale:*** roşeața feței şi trunchiului, senzație de anxietate, agitație, urticarie generalizată cu prurit, dureri de spate, vărsături, paliditate, transpirații reci, pierderea cunoştinței, stare lipotimică; ***simptome respiratorii:*** tahipnee, dispnee expiratorie, tuse spastică, atac de astm, bronhospasm; ***simptome cardiovasculare:*** tahicardie, scădere tensională, şoc.

- ***Tratament:*** va fi anunțat de urgență medicul de anestezie şi terapie intensivă; Adrenalină i.v. 1ml (0,1mg) diluată 1:9 cu ser fiziologic, în timp ce monitorizăm activitatea cardiacă (atenție la aritmie!) se repetă după 2 minute, dacă este necesar aceeaşi doză; corticoizi i.v.: Solu-Decortin 50-1500 mg

Scanned with OKEN Scanner

sau Valon A solubil, 100-300mg; oxigenoterapie supravegheată – dacă este necesar respirație artificială, mască de oxigen, intubație oro-traheală; bronhospasmolitice: Eufilin 0,24-0,48g i.v., 20mg/min; restabilirea volumului circulant: ridicarea picioarelor, soluții electrolitice iv., eventual substituenți de plasmă; la nevoie manevre de resuscitare cardiovasculară.

2.*Pregătirea pacientului pentru puncție biopsie prostatică*

Puncția biopsie prostatică este o manevră care poate fi executată şi în INTERNARE DE ZI, dacă pacientul este cooperant şi mai ales, dacă i se explică în ce constă procedura. În clinică, pregătirea pacientului are în vedere efectuare unei clisme evacuatorii în seara dinainte şi în dimineața când se va efectua puncția. Profilaxia unei eventuale infecții (manevra este totuşi sângerândă !) se face cu LEVOFLOXACIN, 1tb de 500mg la 12 ore + Metronidazol, 2tb la 12 ore, cu 12 ore înainte de puncție. Se va continua administrarea LEVOFLOXACINEI încă 2-4 zile după efectuarea manevrei. Înainte de efectuarea puncției, cu 20 minute, administrăm ca medicație antalgică 1f **Tramadol** (100mg i.m).

După badijonarea regiunii perineale cu Betadină, medicul va efectua puncția propriu-zisă sub reperaj ecografic cu un transductor special, sau prin ghidaj digital, palpatoriu. Se vor recolta câte 5-6 fragmente din fiecare lob prostatic, care vor fi puse în recipiente cu formol şi însoțite de buletinul anatomo-patologic care va cuprinde datele pacientului vor fi transportate la laborator. După efectuarea biopsiei se va aplica un pansament local, iar pacientul va fi condus la salon şi

Scanned with OKEN Scanner

supravegheat în continuare pentru a depista o eventuală sângerare postprocedură.

Pe tot parcursul internării bolnavului, se vor măsura şi înregistra zilnic, în foia de observaţie, anumiţi parametri (TA, puls, respiraţie, temperatură, diureză, scaun, apariţia vărsăturilor, a leziunilor sau modificărilor tegumentare – inflamaţii, alergii), iar modificările apărute vor fi raportate imediat medicului de salon. Pe tot acest parcurs asistenta trebuie să respecte ritmul de administrare al medicaţiei prescrise şi să aibă grijă ca pacientul să nu-şi întrerupă eventualul tratament/regim pentru afecţiunile cronice de care suferă. Desigur în anumite situaţii, de exemplu al pacienţilor cu diabet zaharat, care beneficiază de antidiabetice orale, această regulă nu se va aplica, se vor respecta indicaţiile medicului anestezist. În funcţie de diagnostic şi afecţiuni asociate, bolnavul va fi supus unui regim alimentar adecvat.

PREGĂTIREA PREOPERATORIE A PACIENŢILOR

După ce au fost efectuate toate examinările, s-a stabilit diagnosticul şi s-a decis tipul şi data intervenţiei, încep pregătirile pentru operaţie. Pregătirea preoperatorie este o încercare emoţională dificilă pentru numeroşi pacienţi, şi de aceea medicul, alături de asistenta de salon, trebuie să ştie să comunice foarte bine cu pacientul pentru a-i câştiga încrederea, să ştie să răspundă întrebărilor pe care acesta le are, să-i alunge temerile, şi să-l ajute să treacă cu cât mai puţine emoţii peste acest moment.

Ţinând cont de starea generală a pacientului, de timpul avut la dispoziţie şi de tipul intervenţiei, pregătirile vor începe,

Scanned with OKEN Scanner

cu unele excepții (ex: cistectomie totală – necesită o pregătire specială a tubului digestiv), în preziua intervenției şi vor consta în:

- repaus la pat;
- regim alimentar uşor digerabil, interzicerea alimentelor solide se efectuează cu cel puțin 12 ore înaintea orei operatorii, iar a lichidelor cu 4 ore înainte de intervenție;
- **medicul anestezist va face consultul preanestezic,** care va consta în examinarea pacientului, verificarea documentelor existente, şi va stabili dacă intervenția este posibilă şi care va fi tipul de anestezie. De asemenea anestezistul va recomanda o medicație anxiolitico-sedativă care va fi administrată după orarul indicat. Antibioterapia preoperatorie este foarte utilă în prevenirea extinderii unui proces infecțios (cunoscut sau latent). De obicei se asociază o cefalosporină cu o aminoglicozidă, la ora 19 în preziua intervenției şi la ora 7, în ziua intervenției;
- după ce pacientul ia cunoştință despre necesitatea intervenției şi riscurile acesteia şi ale anesteziei va fi pus **să semneze în foaia de observație, că este de acord cu operația şi îşi asumă riscurile care decurg de aici;**
- **seara se va efectua o clismă evacuatorie a tubului digestiv;**
- pacientul va face un duş cu o substanță antiseptică în concentrație slabă, insistând pe regiunea ombilicală, inghinală, organe genitale externe;
- pregătirea câmpului operator se va face prin epilarea zonei de intervenție, în dimineața intervenției, folosind

Scanned with OKEN Scanner

un aparat de ras, de unică folosință, de către o persoană specializată, pentru a preveni leziunile cutanate. Este de preferat să nu se utilizeze creme depilatoare deoarece pot provoca alergii. După depilarea zonei, pe o suprafață cât mai largă, în funcție de regiune, se va folosi local o soluție antiseptică (Betadină).

Pentru pacienții care nu se pot deplasa, toate aceste pregătiri se vor efectua la pat (atât clisma evacuatorie cât şi toaleta pe regiuni).

În situațiile de urgență pregătirile pentru operație se vor efectua într-un timp scurt, dar având grijă să se respecte toate etapele, cu excepția clismei evacuatorii care se va face doar la recomandarea medicului.

Pregătirile din dimineața intervenției:

- pacientul nu mai are voie să consume lichide, să fumeze;
- îşi va efectua toaleta obişnuită, de dimineață ;
- i se vor măsura şi nota, ca de obicei, principalii parametri (TA, puls, respirație, diureză) şi vor fi observate eventualele modificări apărute în cursul nopții (febră, tuse, vărsături, diaree etc);
- pacientul îşi va îndepărta ceasul, bijuteriile, proteza dentară, lentilele de contat, agrafele şi le va preda familiei sau asistentei de salon;
- pacientul îşi va schimba lenjeria de corp, îmbrăcând o cămaşă de spital, curată, largă;
- la pacienții cărora li s-a montat sondă urinară la internare, în contextul retenției de urină (ex: adenom de

Scanned with OKEN Scanner

prostată), li se va suprima sonda şi se va proceda la efectuarea unei toalete riguroase a organelor genitale externe cu apă şi săpun antibacterian;

- medicația preoperatorie recomandată de medicul anestezist va fi administrată în timp util (ex: sedative antihipertensive, antibiotice) pentru a se instala efectul până la momentul intervenției;
- înainte de a fi transportat la sala de operație pacientul trebuie să-şi golească vezica;
- se vor face ultimele verificări ale stării de curățenie a pacientului insistându-se pe regiunea ombilicală şi a organelor genitale externe;
- în funcție de starea sa generală, pacientul va fi transportat la sala de operație cu targa sau cu un cărucior şi va fi însoțit de asistenta de salon, care îl va preda împreună cu documentele medicale (foaia de observație, radiografii, CT), echipei operatorii;
- în blocul operator pacientul va fi preluat de asistentele de anestezie şi de la sala de operație care vor face pregătirile în vederea intervenției (montarea perfuziilor venoase, pregătirea câmpului operator, pregătirea pentru anestezie, etc).

Pregătirea în vederea ESWL se va face din ziua precedentă, în primul rând cu un regim alimentar care să excludă acele alimente care fermentând provoacă balonare : dulciurile şi fructele de orice fel, băuturi dulci sau carbogazoase, pâinea, fasolea, cartofii, varza, înghețata etc. Consumul de apă plată este permis pacienților care nu prezintă dureri colicative. Este foarte bine dacă înainte de procedură

Scanned with OKEN Scanner

pacientul are stomacul gol, întrucât, de la medicația anestezică şi antalgică sau de la procedura în sine pot apare greţuri. O clismă evacuatorie efectuată seara la ora 20 este de asemenea recomandată.Este interzis fumatul inainte de procedura!

ÎNGRIJIRILE BOLNAVILOR DUPĂ INTERVENȚII CHIRURGICALE PE APARATUL URINAR

Îngrijirile postoperatorii încep imediat după intervenția chirurgicală şi durează până la vindecarea completă a bolnavului. Perioada postoperatorie este divizată în: imediată şi tardivă.

În postoperatorul imediat, pacientul va fi transportat fie în salonul de supraveghere postoperatorie, fie în salonul de terapie intensivă, în funcție de starea clinică şi de tipul intervenției, de complicațiile intervenite în timpul actului chirurgical, de bolile cronice asociate. Aici pacientul va fi monitorizat continuu şi va beneficia de îngrijiri speciale cel puțin pentru 24 de ore sau mai mult, după caz.

Îngrijirile acordate pacientului pe timpul transportului de la sală şi instalarea acestuia la pat:

- la anunțarea venirii bolnavului în secție medicul hotărăşte salonul şi patul în care urmează a fi adus (în funcție de diagnostic, de starea de gravitate, sex) şi dacă este necesară pregătirea de materiale sau aparatură în mod special;
- pregătirea materialelor necesare, camerei, patului, se verifică starea de funcționare a barbotorului de O_2 umidificat, în care se pregătesc aerosoli pentru preluarea bolnavului din sala de operație;

Scanned with OKEN Scanner

- având în vedere că îngrijirile postoperatorii se acordă în funcție de anestezie, de natura intervenției, de complicațiile care au survenit în timpul operației sau ar putea să apară după, şi starea generală a bolnavului, la preluarea pacientului, **asistenta se interesează de toate aceste date pentru a putea acționa în concordanță cu starea bolnavului pentru restabilirea funcțiilor organismului,** prevenirea complicațiilor şi efectuarea manevrelor corespunzătoare pentru o vindecare corectă şi completă în timp optim;
- în timpul transportului se supraveghează pulsul, respirația, apariția cianozei, starea de conştiență, perfuzia, drenurile;
- **instalarea bolnavului în pat se face în funcție de felul anesteziei** (decubit dorsal cu o pernă subțire sub cap, cu capul întors într-o parte – în cazul rahianesteziei; decubit semişezând cu două perne sub cap sau cu ridicarea somierei patului la extremitatea cefalică – în cazul anesteziei generale);
- sonda urinară, drenurile se adaptează la pungi sterile şi se aşează la un nivel inferior, fără cuduri, cu posibilitatea de supraveghere permanentă pentru a descoperi la timp întreruperea scurgerii de lichid care poate fi cauzată de obstruarea, deplasarea sau cudarea sondei sau drenurilor.
- pentru combaterea frisonului bolnavul este învelit cu două pături, se adaugă termofoare, (eventual se adauga medicația prescrisă de medic – Ca gluconic, Mialgin, antibiotice conform antibiogramei; în cazul în care frisonul nu cedează se vor recolta **hemoculturi, urocultură**, pentru evidențierea cauzei).

Scanned with OKEN Scanner

A. Îngrijiri specifice pacienților după TUR P

Rezecția endoscopică a tumorilor prostatice (benigne sau maligne) durează **aproximativ 1 oră.** La sfârşitul procedurii pacientul părăseşte blocul operator având montată o perfuzie i.v., o sondă cu triplu curent şi un lavaj vezical (în multe cazuri sonda putând fi tracționată şi fixată de coapsă cu benzi de leucoplast, „à la Salvaris"). Asistenta va supraveghea pe durata transportului de la sală la salon sonda, lavajul şi cuplarea pungii colectoare iar la instalarea pacientului în pat, va urmări ca montajul realizat în sală să nu sufere decuplări.

Monitorizarea strictă a pacientului (TA, puls) şi a lavajului vezical în primele 4-5 ore postoperator, este esențială în prevenirea formării cheagurilor care pot obstrua sonda vezicală deoarece, odată vezica umplându-se de cheaguri, decaillotarea ei devine foarte dificilă, iar sângerarea din loja prostatică se accentuează. **Medicul de gardă trebuie anunțat imediat ce aspectul lichidului de lavaj semnalează o sângerare importantă** (care poate impune, în rare cazuri, reintervenția pentru realizarea hemostazei, la vedere, endoscopic). Dacă evoluția este simplă, fără complicații, se decide suprimarea tracțiunii Salvaris, fie în cursul serii fie, la maxim 20 de ore, de la intervenție.

Având în vedere lavajul vezical, asistenta va avea grijă să noteze precis în foaia de observație, cantitatea de lichide perfuzate, volumul de lichid folosit pentru lavaj (VL) şi cantitatea de lichid eliminată în punga colectoare (VE). Urina eliminată (UE) va fi calculată prin formula **UE= VE-VL** şi va fi trecută în foaia de observație.

Scanned with OKEN Scanner

Alături de aspectul urinii vor fi monitorizate: TA, puls, temperatură precum şi recuperarea după rahianestezie. Consumul de lichid fără zahăr (ceai, apă plată) va fi încurajat, în măsura în care pacientul îşi reia toleranța digestivă.

După suprimarea tracțiunii sondei în col, supravegherea aspectului lichidului de lavaj va continua cu aceeasi atenție pentru următoarele 24 de ore, când medicul operator va stabili dacă lavajul vezical poate fi întrerupt, în condițiile în care fluxul urinar singur, din ce în ce mai abundent, în condițiile hidratării per os, poate asigura eliminarea micilor cheaguri.

Din ziua 1 postoperator pacientul va fi încurajat să se mobilizeze, mai întâi la marginea patului şi apoi prin salon (dacă starea generală o permite), cu specificarea precisă de **a nu ridica punga colectoare la nivelul vezicii urinare (urina din pungă nu este sterilă!!!).**

Alimentația va respecta regulile intervențiilor sub rahianestezie. Tot urologul va decide dacă este cazul să mai evacueze din balonaşul sondei Foley 5-10-15ml lichid, în funcție de condițiile specifice intraoperatorii. Un procent relativ mic de pacienți tolerează mai greu sonda vezicală, fapt, manifestat prin tenesme vezicale, dureri hipogastrice. Explicând cu blândețe pacientului problema şi administrând medicația (No-Spa 2fX3/zi, Piafen 1fX3/zi, Arcoxia 120mg/zi) îl putem ajuta să depăşească acest inconvenient.

În foarte rare cazuri, reapariția urinilor de aspect hematic impune **reinstalarea,** în condiții de asepsie şi antisepsie (mănuşi sterile, badijonare cu Betadină),**lavajului vezical** l pentru câteva ore, o zi chiar, la un flux care să împiedice

Scanned with OKEN Scanner

colmatarea sondei.

În condițiile obșnuite de evoluție, în ziua a 3-a se suprimă sonda Foley, evacuând complet lichidul din balonaș cu ajutorul unei seringi. Dacă persistă o senzație neplăcută de durere/usturime se poate administra o medicație antialgică/antiinflamatoare. Vom invita pacientul **să consume abundent lichide şi se va monitoriza cantitatea de urină eliminată şi ora.** Dacă pacientul, în ciuda consumului abundent de lichide, nu urinează, va fi evaluat echografic iar medicul de gardă va decide asupra oportunității reinstalării sondei vezicale.

Pacienților cu diagnostic de neoplasm de prostată, la care s-a luat decizia de a se practica sub aceeaşi anestezie TUR P de deblocare şi orhiectomie, li se va urmări aspectul plăgilor operatorii şi pansamentul -care va fi schimbat zilnic.

B. TUR-V

Rezecția endoscopică a tumorilor vezicale papilare de mici dimensiuni, sau intervenția pentru confirmarea anatomo-patologică a unei tumori infiltrative, poate dura 30-45minute, dar intervenția se poate intinde pe o durată mai mare, dacă tumorile sunt mai voluminoase.

La sfârşitul intervenției se instalează o sondă Foley cu triplu curent, cu balonaş mic 15-30ml şi desigur, lavaj vezical. Vom avea aceleaşi preocupări legate de funcționarea sistemlui de lavaj ca şi în cazul TUR-P, atât în timpul transportului spre salon şi instalării în pat.

Monitorizarea lavajului vezical (de obicei, în picătură lentă sau medie) are aceeaşi motivație ca şi la TUR-P:

Scanned with OKEN Scanner

prevenirea colmatării sondei vezicale cu cheaguri în cazul apariției neașteptate a unei sângerări din peretele vezical, de la locul rezecție. Inregistrarea curentă a paramentrilor funcționali (TA, puls, temperatură, diureză – folosind aceasta formula de calcul de la TUR-P) alături de supravegherea revenirii după anestezie şi urmărirea lavajului vezical, constituie preocupările constante ale primei zile. **Întreruperea lavajului se face când ne asigurăm că hemostaza este sub control** (deşi în rare cazuri, poate să apară „din senin" o sângerare legată de un val de sânge din patul tumoral, din care a „sărit" cheagul).

Vom recomanda **mobilizarea precoce** (cu aceleaşi precauții legate de manipularea pungii colectoare) şi reluarea progresivă a alimentației ca şi în cazul rezecțiilor tumorilor prostatice.

Suprimarea sondei vezicale, se face doar la indicația operatorului şi este legată în principal de profunzimea rezecției (eventuale incidente ca de exemplu perforația accidentală a vezicii) dar, în cele mai multe cazuri, se face după 2-5 zile. Identificarea şi tratarea unei stricturi uretrale cu ocazia TUR-V, justifică externarea pacientului cu soda la domiciliu, pentru o durată de timp variabilă.

Pe toată durata purtării sondei, la fel ca după TUR-P, pacientul va fi învățat să îşi igienizeze sonda vezicală prin spălături cu apă şi tampon cu săpun antibacterian (nu cu alcool medicinal!). Alături de antibioterapie, măsurile de antisepsiesi , igienă personală, sunt esențiale pentru prevenirea unei infecții urinare intraspitaliceşti, de multe ori cu germeni multidrog rezistenți.

Scanned with OKEN Scanner

C. Adenomectomia transvezicală

Implică îngrijiri mai ample având în vedere complexitatea intervenției. De la sala de operație pacientul pleacă cu o perfuzie intravenoasă (şi desigur, recomadările medicului anestezist privind volumul şi ritmul perfuziilor), sondă Foley (preferabil cu triplu curent) tracționată „à la Salvaris", lavaj vezical hipogastric, prin splint montat intraoperator şi pungă colectoare adaptată la tubul de dren.

Şi aici supravegherea atentă în primele 24 de ore este crucială (atât sub aspectul parametrilor generali: TA, puls, temperatură) cât şi specifici: aspectul lichidului de lavaj, monitorizarea diurezei (UE = VE – VL), monitorizarea eliminărilor prin tubul de dren. Fiindcă operația presupune deschiderea vezicii, enucleerea digitală a tumorii prostatice benigne, instalarea tubului pentru lavaj şi suturarea peretelui vezical în 2 planuri, riscul apariției unei dehiscențe la nivelul inciziei vezicale şi a unei fistule vezico-cutanate, nu trebuie minimalizat.

Îndepărtarea tracțiunii „à la Salvaris", după primele ≈ 20 ore postoperator, monitorizarea şi schimbarea pansamentului hipogastric, constituie gesturile specifice primei zile postoperatorii. Pensarea şi ulterior, extragerea tubului pentru lavaj vezical, rămâne în sarcina urologului a doua/a treia zi postoperator. Scurtarea tubului de dren prevezical se face progresiv, începând cu ziua a 2-a postoperator. Dacă, după suprimarea acestui tub, asistenta constată evacuări de urini hematice sau cheaguri, este util să se instaleze, pentru o perioadă scurtă, un lavaj prin sonda Foley (de aceea este bine

Scanned with OKEN Scanner

să utilizăm de la început sonda cu triplu curent!). Degonflarea balonaşului sondei Foley se va face la indicaţia operatorului, în funcţie de specificul intervenţiei şi a evoluţiei cazului.

De obicei, în ziua 4-5 postoperator, atât tubul de dren cât şi splintul vezical - sunt suprimate, dar asta presupune urmărirea zilnică a pansamentului plăgii operatorii (se poate evacua un serom sau mai grav, pansamentul se infiltrează urinar, semnalizând fistula vezico-cutanată!). **Ziua a 6-a postoperator impune recoltarea unei uroculturi pe sonda Foley**. O evoluţie normală permite suprimarea firelor de la piele în ziua a 7-a postoperator şi a sondei Foley în ziua a 9-a/a 10-a postoperator; asistenta va monitoriza cu atenţie volumul şi aspectul urinii postoperator!

D. Nefrectomia

După intervenţia efectuată sub anestezie generală, pacientul părăseşte sala de operaţie îndreptându-se spre **secţia de reanimare**, având alături de perfuzia i.v., sonda Foley simplă şi o pungă colectoare, cuplată la tubul de dren din regiunea lombară. Vor fi monitorizate cu atenţie, alături de parametrii vitali, **revenirea pacientului de sub efectul anesteziei** şi cantitatea/aspectul lichidului venit de pe tubul de dren şi diureza (pacient cu rinichi unic!). Orice evacuare abundentă de lichid hematic, sugestivă pentru o sîngerare activă din lojă, mai ales în contextul scăderii TA şi accelerării pulsului, trebuie imediat raportată, operatorul luând decizia eventuală a unei reintervenţii salvatoare (derapajul unei ligaturi pe vas important!).

Scanned with OKEN Scanner

NLP= nefrolitotomie percutanată

Posibilele efecte adverse ale anesteziei generale vor fi monitorizate şi tratate rapid conform indicaţiilor medicului anstezist. La dispozitia acestuia se pot recolta analize pentru o evaluare cât mai exactă a eventualelor dezechilibre hidro-ionice. Ca şi la adenomectomia transvezicală se vor monitoriza cu mare atenţie toţi parametrii (TA, puls, temperatură, diureză, volumul şi aspectul lichidului evacuat prin tubul de dren).

Prima zi postoperator se mobilizează tubul de dren şi se schimbă pansamentul, sub acelaşi precauţii de asepsie şi antisepsie. Evoluţia simplă se caracterizează prin scurtarea progresivă şi îndepărtarea tubului de dren a 4/5-a zi postoperator, în condiţiile în care lichidul sero-hematic evacuat din lombă este în cantitate din ce în ce mai mică. Tot atunci se suprimă şi sonda Foley ceea ce face ca mobilizarea pacientului să nu mai fie însoţită de inconveniente. Reluarea alimentaţiei şi a consumului de lichide se va face după regulile generale, o alimentaţie completă fiind posibilă după ce pacientul şi-a reluat tranzitul intestinal pentru materii fecale.

Suprimarea firelor de sutură a 8-a zi constituie unul din gesturile premergătoare externării, nu înainte de a **prezenta clar şi pe înţelesul fiecăruia „rigorile" situaţiei de pacient cu rinichi unic chirurgical:** regim alimentar, consum lichidian abundent, evitarea traumatismelor în regiunea lombară cu rinichiul sănătos, controale periodice, etc.

E. Nefrolitotomia percutanată (NLP)

Sfârşitul intervenţiei pentru abord percutanat al calculilor, este marcat prin inserţia şi fixarea sondei de nefrostomie la

Scanned with OKEN Scanner

tegumentele regiunii lombare. Pacientul va avea alături de perfuzia intravenoasă o sondă Foley simplă, prin care se exteriorizează sonda ureterală simplă, montată în timpul procedurii în bazinet şi punga colectoare ataşată de tubul de nefrostomie.

Pe toată durata trasportului la salon şi instalarea în pat, asistenta va veghea să nu se mobilizeze/decupleze sondele/pungile colectoare. Ca şi în cazul intervenţiilor prezentate anterior, TA, pulsul, temperatura, diureza colectată în punga de nefrostomie şi în punga ataşată sondei Foley. Orice sângerare masivă exteriorizată într-una sau cele 2 pungi colectoare, trebuie să atragă atenţia asupra unei leziuni care impune supravegherea atentă sau reintervenţia urgentă (chiar nefrectomie la nevoie!).

Prima zi postoperator impune evaluarea prin radiografie renală simplă şi/sau echografie renală a posibilelor fragmente litiazice restante sau migrate.

Dacă se decide că un alt timp de abord nu este necesar/util se va proceda la pensarea nefrostomiei pentru 24 de ore şi ulterior, la suprimarea nefrostomiei şi a sondei vezicale + ureterale. Apariţia durerilor după pensarea nefrostomiei impune, alături de calmante, depensarea nefrostomiei şi urmărirea atentă a situaţiei. Pe locul nefrostomiei se ataşează o pungă colectoare, iar în cazul în care cantitatea de urină evacuată este mică, aceasta va fi înlocuită cu un pansament steril .La externare orificiul prin care s-a introdus sonda de nefrostomie este aproape cicatrizat.

Scanned with OKEN Scanner

F. Ureteroscopia retrogradă (diagnostică sau terapeutică)

Se consideră la ora actuală că, după efectuarea unei ureteroscopii, care a decurs uşor, fără traumatizarea excesivă a ureterului şi fără descoperirea unei leziuni ureterale semnificative, datorate calculului /calculilor, montarea unei sonde JJ la sfârşitul intervenției, nu este necesară.

Dar, în majoritatea cazurilor, inserția unei astfel de sonde este utilă, protejând pacientul de dureri lombare, datorate edemului mucoasei ureterale la locul impactului. Aşa încât pacientul va părăsi sala de endoscopie cu perfuzia intravenoasă, sonda JJ şi sonda Foley simplă, cu balonaşul gonflat cu $10cm^3$. Evoluția postoperatorie este simplă, în general, dar asistenta are aceleaşi obligații privind monitorizările deja precizate (TA, puls, temperatură, cantitate şi aspectul urinii).

În ziua întâi postoperator, trebuie efectuată o radiografie renală simplă, pentru a evidenția poziționarea sondei şi eventual, o prezență a unor fragmente de calcul (care vor fi tratate prin ESWL dacă este cazul). Tot acum se suprimă şi sonda Foley dacă temperatura este în limite normale, ceea ce permite şi externarea pacientului.

Sonda JJ instalată la sfârşitul ureteroscopiei retrograde - sau uneori, la sfârşitul NLP - poate fi mai greu suportată de pacienți (în fond, este un corp străin!). Medicația antiinflamatoare (Ketorolac, Xeforapid, etc) şi alfablocantele selective **(Omnic sau Silodosin)** pot fi foarte utile în acest caz.

Scanned with OKEN Scanner

IX. DERIVAȚIA URINARĂ EXTERNĂ INCONTINENTĂ (UROSTOMIA)

Derivația urinară reprezintă crearea, printr-o intervenție chirurgicală, a unei căi alternative pentru drenajul urinii. Este necesară pentru a înlocui sau a şunta o porțiune sever afectată a tractului urinar şi scopul este de a conserva funcția renală.

Derivațiile urinare pot fi continente sau incontinente.

Cele mai cunoscute forme de derivație urinară incontinentă sunt ureterostomiile cutanate directe, transileale sau transcolice.

Ureterostomiile cutanate directe presupun deconectarea unuia sau ambelor uretere de vezica urinară şi aducerea lor la suprafața peretelui abdominal cu formarea unei stome prin care drenează continuu urina.

În cazul **ureterostomiilor cutanate transileale** sau **transcolice**, ureterele sunt deconectate de vezica urinară şi anastomozate la extremitatea proximală a unui segment

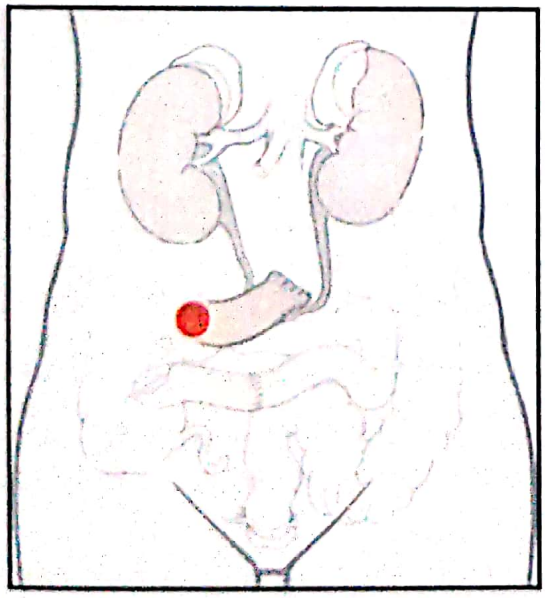

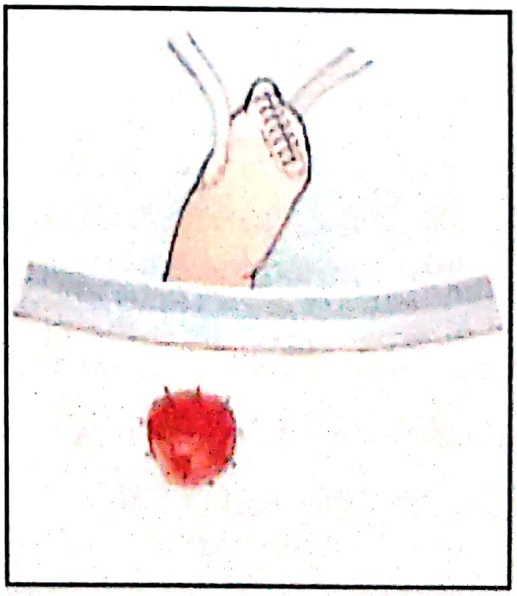

Scanned with OKEN Scanner

intestinal izolat (ileal sau colic), a cărui extremitate distală este este adusă la suprafața abdomenului pentru a forma stoma.

Principalele indicații pentru efectuarea derivațiilor urinare sunt tumorile vezicale infiltrative (după cistectomia radicală) sau afecțiuni care afectează sever funcția aparatului urinar inferior (anomalii congenitale, traumatisme, cistită cronică, disfuncții neurologice etc.).

Dispozitive pentru urostomie

Există o gamă largă de sisteme de colectare pentru pacienții cu urostomie, dar toate pot fi împărțite în două categorii principale: în piesă unică sau cu două piese.

Sistemul în piesă unică cuprinde atât punga colectoare, cât şi folia adezivă, este flexibil şi ocupă un volum mai mic.

Sistemul cu două piese cuprinde folia adezivă, la care este ataşată flanşa, care permite cuplarea pungii colectoare.

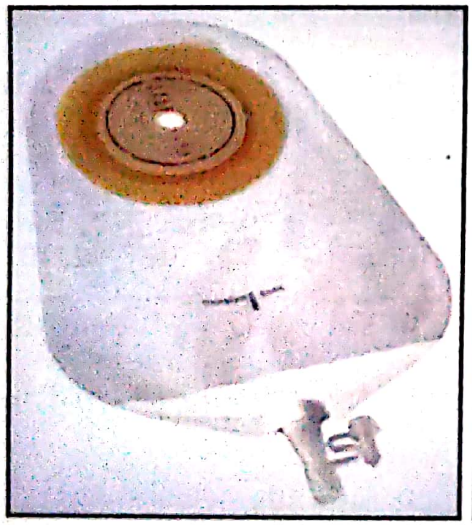



Toate sistemele cuprind o valvă antireflux, ce împiedică întoarcerea urinii către stomă, şi un robinet, ce permite golirea periodică a dispozitivului colector, a cărui capacitate este cuprinsă între 150 şi 330 mL.

Pentru a mări volumul colectat, cu evacuarea mai rară,

Scanned with OKEN Scanner

la sistemele descrise mai sus se pot ataşa pungi pentru drenaj nocturn sau pungi, ce pot fi fixate la nivelul unuia din membrele inferioare (coapsă sau gambă).

ÎNGRIJIREA PACIENTULUI CU DERIVAȚIE URINARĂ EXTERNĂ (UROSTOMIE)

Crearea unei urostomii definitive are un impact major fizic şi psihic asupra pacienților, schimbând multe aspecte ale vieții cotidiene. Consilierea preoperatorie, realizată de personalul specializat ("stoma" nurse !) aduce beneficii majore în planul evoluției postoperatorii şi pe termen lung a pacientului cu urostomie incontinentă. Consilierea se pote extinde, cu efecte benefice pentru pacient, şi asupra membrilor apropiați ai familiei acestuia.

Informațiile trebuie să includă elemente legate de intervenția chirurgicală, urostomia şi rolul acesteia, îngrijirea stomei şi dispozitivele utilizate; pacienții pot fi învățați preoperator să-şi îngrijească stoma şi să-şi schimbe dispozitivul colector. Stabilirea preoperatorie a locului în care va fi plasată stoma este un element important pentru asigurarea etanşeității şi a schimbării facile a sistemului colector.

Îngrijirea postoperatorie

Imediat după intervenția chirurgicală, stoma trebuie ssă fie acoperită cu un dispozitiv de colectare transparent pentru a permite supravegherea facilă a acesteia. Inspecția stomei, în perioada postoperatorie imediată, trebuie să fie efectuată cu o frecveță similară supravegherii cardiovasculare.

Drenajul urinar trebuie să fie continuu, iar sistemul de

Scanned with OKEN Scanner

colectare trebuie să fie golit regulat, pentru a asigura confortul pacientului şi a reduce presiunea asupra stomei.

Inspecția stomei trebuie să deceleze orice semn de ischemie. Stoma normală are culoarea roz sau roşu, similar mucoasei bucale; aspectul edematos inițial va dispare în următoarele 2-6 luni, iar în urină şi în jurul stomei se observă acumulare de mucus.

Imediat ce starea clinică o permite, pacientul va fi implicat în schimbarea sistemului colector. Înainte de declanşarea acestei proceduri, este importantă asigurarea tuturor materialelor necesare.

Timpii principali ai schimbării sistemului de urostomie sunt:

- suprimarea cu blândețe a pungii şi a foliei adezive;
- inspecția stomei şi a tegumentului din jurul acesteia;
- spălarea tegumentului peristomal;
- uscarea tegumentului peristomal;
- aplicarea produselor de îngrijire a tegumentului peristomal;
- aplicarea atentă a noului sistem de urostomie, pentru a asigura etanşeitatea acestuia.

În timpul nopții se poate conecta o pungă colectoare la sistemul de urostomie pentru a asigura drenajul permanent al acestuia.

Apa caldă şi tampoanele de bumbac sunt de obicei suficiente pentru spălarea tegumentului peristomal; alternativa este reprezentată de şervețele umede special concepute pentru

Scanned with OKEN Scanner

curățarea tegumentului din jurul stomei.

Folia adezivă trebuie să fie precis decupată după mărimea şi forma stomei, pentru a proteja tegumentul din jurul acesteia şi a asigura etanşeitatea; nu trebuie uitat faptul că stoma îşi va reduce treptat volumul, cel puțin 2 luni după intervenție, astfel încât şi decupajul foliei trebuie să fie modificat corespunzător. Pilozitatea peristomală poate reduce aderența dispozitivului colector sau poate determina dureri la desprinderea foliei, motiv pentru care majoritatea pacienților preferă să radă săptămânal tegumentul respectiv.

Avînd în vedere faptul că în urina drenată prin urostomie se evidențiază în mod obişnuit un numar semnificativ de bacterii (bacteriurie), tratamentul antibiotic **nu este recomandat** la pacienții asimptomatici, chiar dacă prezintă uroculturi pozitive.

Aportul adecvat de lichide este esențial pentru a reduce riscul de infecții urinare. Nu este necesară evitarea vreunui aliment la pacienții cu urostomie.

Complicații

Complicațiile derivațiilor urinare externe includ stenoza stomei, hernia parastomală, infecția tractului urinar superior, formarea de calculi si deteriorarea funcțională renală. În plus pot apare complicații legate de folosirea ileonului terminal în derivația urinară: acidoză metabolică hipercloremică, hipokaliemie, hipovitaminoză B12, demineralizare osoasă, producție excesivă de mucus, anomalii de metabolizare a medicamentelor.

Iritația tegumentului peristomal poate fi generată de

Scanned with OKEN Scanner

contactul prelungit cu urina, leziuni mecanice (produse la înlocuirea dispozitivului colector), infecții (foliculită etc.), afecțiuni dermatologice (psoriazis, dermatite etc.) sau imunologice (dermatită de contact).

Hernia parastomală apare ca o bombare a zonei din jurul stomei şi se poate produce la interval de luni sau ani de la practicarea urostomiei. Pacientul poate fi asimptomatic, dar dacă segmentul de ansă intestinală este ştrangulat, ceea ce implică şi suprimarea drenajului urinar, este necesară intervenția chirurgicală de urgență.

Retracția stomei este diagnosticată la cazurile la care aceasta nu mai proiemină față de nivelul tegumentului peristomal. Apariția acestei complicații este generată de dificultăți intraoperatorii (imposibilitatea creării unei urostomii fără a fi în tensiune, cu eventuala ischemiere a acesteia), radioterapie postoperatorie, infecții cronice ale tegumentului peristomal sau creşterea în greutate a pacientului. Pentru a corecta problema şi a evita lipsa de etanşeitate, se pot utiliza paste de umplere (ce modifică relieful regiunii respective), garnituri sau sisteme de colectare cu profil convex.

Infecțiile urinare simptomatice, inclusiv pielonefrite, sunt relativ frecvente la pacienții urostomizați, iar prezența mucusului pare a fi un element important în acest sens. Pentru a preveni apariția acestor complicații, inclusiv a litiazei aparatului urinar superior, se recomandă o dietă hiperproteică, care să promoveze producerea unei urini acide, scăderea aportului de citrice, acidifierea urinii cu clorură de amoniu şi administrarea de concentrat de merişor ("cranberry").

Scanned with OKEN Scanner

Alterarea funcției renale reprezintă o complicație majoră, generată de pielonefrita recidivantă, asociată cu obstrucție postrenală (stricturi anastomotice, stenoza stomei sau urolitiază).

Intervențiile chirurgicale radicale pelvine pot afecta funcția sexuală a pacienților, iar acest lucru poate fi agravat de impactul psihologic al urostomiei. Tratamentul disfuncției erectile are la bază administarea inhibitorilor de fosfodiesterază 5 (sildenafil etc.).

Supravegherea pe termen lung a pacienților cu urostomie, efectuată de cadre specializate, trebuie continuată în ambulator, prin controale la intervale prestabilite de timp, cu posibilitatea evaluării de urgență, în cazul apariției unor complicații.

Scanned with OKEN Scanner

Numele şi prenumele pacientului: Nr.F.O.

Rotaru Neculai, 66 ani

Diagnosticul la internare:

Tumoră renală dreaptă, adenom periuretral, tumoră vezicală operată

Motivele internării:

Dureri difuze în zona lombară dreaptă, durerea este exacerbată la efort

Analize efectuate: Sânge:

Uree: 24 mg/dl / Creatinină: 1,29 mg/dl
Glicemie: 114 mg/dl, Rez. alcalină: 25 mEq
Na: 139 mEq/l, K: 4,41 mEq/l, Cl: 103,8 mEq/l

Urină: Strip: toate probele N,

Urocultură: < 1000 UFC/ml

Echografie: RD imagine rotundă izoechogenă, Ø 38/33 mm situată mediorenal, fără distensia sist. pielocaliceal

Renală simplă:

Urografie:

Tratament medicamentos:

MOLIDREL 5 mg
XIDEPORT

Tratament urologic:

Teste de coagulare: INR: 1,12
APTT: 33,6

ECHO: VU plenitudine, neomogen ca aspect, diverticul cu colet larg la ora 5

Prostata: 50/45/52, asimetrica, dezv. endovezical, cu fine calcificari la limita dintre prostata si VU

Reziduu vezical 69 cm^3

Antec: TM vezicala extirpata chirurgical in 1996

Numele şi prenumele pacientului: 29728 Nr.F.O.

BACIU IOAN

Diagnosticul la internare:

Tumoră vezicală infiltrativă, insuficiență renală cronică, UHN DR GR I

Motivele internării:

- confirmare diagnostică
- hematurie macroscopică intermitentă

Analize efectuate: Sânge: grup sanguin AII, Rh(+) leucocite: 15.000/µl, eritrocite: 3,45 mil/mmc, hemoglobină: 10,6 g/dl, hematocrit: 30,8%, neutrofile: 15.000/mmc, glicemie: 135 mg/dl

Urină: sumar urină: densitate urinară = 1015, pH urinar: 7,0, leucocite: ++, eritrocite: ++, glucoză (+), rare epit. plate

Urocultură:

negativă

Echografie: RD: 112/55 mm, IP = 13 mm, UHN Gr I, RS = 114/56 mm fără distensie pielo-caliceală; V: formațiune ecogenă

Renală simplă:

Urografie:

Tratament medicamentos: Metronidazol, Ciprinol, Calcium gluconic, Voluven,

Tratament urologic: cistectomie radicală

AHC: total: patologie pulmonară condiții de viață și muncă:
- pensionar
- fost fumător (30 ani, 1 pachet/zi)
- consumator cronic de etanol

APP: sept 2014: tumoră vezicală infiltrativă, UHN gr I
Tratament: TUR-V (oct 2014)
Exam. anatomopat: carcinom urotelial cu grad înalt de malignitate infiltrativ în lamina proprie și peretele mușchilor
- se interpelată pentru continuarea conduitei terapeutice (cistectomie radicală)

VU: formațiune echogenă cu baza largă de implantare ce invadează peretele posterior vezical cu Ø 62/105 situată în hemivezica dreaptă
Prostata: 38/25/30, cu interfața ștearsă la peretele vezical

30964 Nr.F.O.

Numele şi prenumele pacientului: CHIRILĂ LUCIAN

Diagnosticul la internare: Tumoră vezicală, VHN DR GR III, anemie secundară, hematurie macroscopică

Motivele internării: hematurie macroscopică, intermitentă, ~ 2 luni, cu cheaguri, durere hipogastrică, usturimi micţionale

Analize efectuate: Sânge: Retenţie azotată 21 mmol/L, uree: 28 mg/dl

Urină: densitate: 1120, pH = 5, leucocite ++, proteine = +++, eritrocite +++, rare celule epiteliale, flora microbiană rară

Urocultură:

Echografie: RD: 108/44 mm, VHN DR III, HP = 7 mm RS: 110/57 mm; VU: pereţi posterior cu contur slab vizibil, fine calculoze

Renală simplă:

Urografie:

Tratament medicamentos:

Tratament urologic: sondă uretro-vezicală Foley

Scanned with OKEN Scanner

polakiurie, jet urinar subțiat
și slab proiectat

Pacient fără antecedente urologice,
se prezintă cu hematurie macroscopică
intermitentă de aprox 1 lună, și simptom
iritativ-obstructivă subiectivă,
însoțită de dureri hipogastrice de ~1 lună
Se internează pt evaluare + conduită
terapeutică

Numele şi prenumele pacientului: 30021 Nr.F.O.

APACHITEI ANA

Diagnosticul la internare:

UHN DR gr II,

Motivele internării: Durere lombară dreaptă
debut în urmă cu ~24 ore

Analize efectuate: Sânge: Clor: 97 mmol/l,
Glicemie: 146 mg/dl, RA: 21,3 mmol/l,
Na = 133 mmol/l, Leucocite = 2000/µl,

Urină: sediment urinar: 132 leucocite/µl
densitate urinară: 1015; proteinurie: ++,
leucocite: ++++

Urocultură: [redacted] pozitivă

Echografie: Rinichi drept Ø 114/42 mm;
RS: 42/11 mm; VU cu contur regulat
RD/HN gr I, IP = 14 mm, lamă de lichid perirenal

Renală simplă:

Urografie:

Tratament medicamentos:

Tratament urologic:

Scanned with OKEN Scanner

Numele şi prenumele pacientului: MÎNECARU VASILE Nr.F.O.

Diagnosticul la internare:
IHSRC obstructivă
UHN bilaterală gr. I, neopl prostatic
T4 M1 N x

Motivele internării:
Retenție acută de urină / imperiozitate micționala

Analize efectuate: Sânge:
Na = 140, K = 4, Gluc = 150 mg/dl
Ht = 36, uree = 65, creatinină serică = 2,10, globule roșii = 3,7 mil/mm³, globule albe = 71400/mm³

Urină:

Urocultură:

Echografie: RD = 126/62 mm; IP = 18;
UHN GI; RS = 122/56 mm; IP = 20 mm
UHN GR I

Renală simplă:

Urografie:

Tratament medicamentos:

Tratament urologic:

Anatomopatologie:
MACROSCOPIE: BP 10 biopsii dr
10 biopsii stg

Examen microscopic:
biopsii Dr: lob drept: adenocarcinom moderat diferentiat G3, asociat cu mici placi de carcinom cribriform G3

Lob stg: adenocarcinom aminor moderat diferentiat G3, asociat cu placi ADL cu grad ↓ de diferentiere G4

Scor Gleason: 7

293490

Numele şi prenumele pacientului: Nr.F.O.

VISAN DUMITRU

Diagnosticul la internare:

Obs: ADK prostată, IRC, RC...

Motivele internării: Hemat prostatic - obstructiv

Analize efectuate: Sânge:

Ht = 42,2%, Hb = 13,3; T = 200.000

Leucocite = 6000, glicemie = 141; TQ = 13,84

AP = 107,1; INR = 0,96; APTT = 23,34

Urină: dens. 1025, pH = 6, leucocite +++

nitriți: ⊕, proteine: ⊕, glucoză ⊖

Urocultură:

Echografie: RD: 185/50 mm; RS = 122/51 mm

fără distensie pielo-caliceală

VU: „in situ"; minim conținut

Renală simplă:

VU în plenitudine

Urografie:

Tratament medicamentos:

Tratament urologic:

Scanned with OKEN Scanner

Sondă ureterală jj
NLP drept

Scanned with OKEN Scanner

Numele şi prenumele pacientului: Nr.F.O.

Feleș Ciprian-Vasilică 47566

Diagnosticul la internare:

Calcul bazinetal drept radioopac

Motivele internării:

Dureri lombare drepte (colicative)

Analize efectuate: Sânge:

RA=23; Na=137 mEq/l; K=3,97; Cl=102,6; creatinina=0,95 mg/dl; ac. uric=3,86 mg/dl; pH=6,6/l; Hb=16,9 g/dl; Ht=49,5 %

Urină:

D=1020; pH=6; L=447.000; Ht=77.000; nitriți (-); cilindri 3000

Urocultură:

negativă

Echografie: RD=124/43 mm; calcul bazinetal 13 mm amplu, 3 mm în grosime; traiectul sondei în sistem

Renală simplă: dilatații reziduale

RS: 118/46 mm, fără distensie pielo-caliceală. VU: traiect de sondă în reniplație

Urografie:

Tratament medicamentos:

Tratament urologic:

Numele şi prenumele pacientului: Fulea Ciprian-Vasilică

Nr.F.O. 47566

Diagnosticul la internare: Calcul bazinetal drept radioopac

Motivele internării: Dureri lombare drepte (colicative)

Analize efectuate: Sânge: RA=23; Na=137 mEq/l; K=3,97; Cl=102,6; creatinina=0,97 mg/dl; ac. uric=3,86 mg/dl; PLT=266/ml; Hb=16,99 g/dl; Ht=49,5%

Urină: ρ=1020; pH=6; L=447.000; HE=77.000; nitriți (−); cilindri 3000

Urocultură: negativă

Echografie: RD=127/43 mm; calcul bazinetal 13 mm anecoic, 3 mm în grosime; traiectul sondei în sistem;

Renală simplă: dilatații reziduale. RS: 118/46 mm fără distensie pielo-caliceală. VU: traiect de

Urografie: sondă în semireplețiune

Tratament medicamentos:

Tratament urologic:

sonda double j
NLP drept

Scanned with OKEN Scanner

Numele şi prenumele pacientului: Nr.F.O.

SAVESCU ION 23254

Diagnosticul la internare:

Hematurie macroscopică; TV infiltrativă
UHN gr. III - IV; IR cronică

Motivele internării:

Hematurie macroscopică, durere în hipogastru

Analize efectuate: Sânge:

APTT = 26,7 sec
TQ = 13,4
AP = 84% iNR = 1,02

Urină:

Urocultură:

Echografie:

RD: 122/57 mm; UHN gr III - IV
iP = 15 mm; V.U. umplută pe lichid
Renală simplă: RS = 122/54 mm; UHN III - IV
iP = 10 mm

Urografie:

Tratament medicamentos:

Tratament urologic:

Intervenție chirurgicală

Examen anatomopatologic

MA: VU cu G = 432g și dimens 12/11,5/5cm cu pereți îngroșați 1,5cm, și conținut hemoragic

Mi: fragmente de perete vezical, prezintă zone de ulcerație acoperite de depozite de fibrină și hematii și arii de carcinom urotelial papilar cu grad scăzut de malignitate infiltrative în lamina propria.

Sunt prezente celule de talie mare, cu formă stelată și nuclei cu polimorfism moderat

30483
Nr.F.O.

Numele şi prenumele pacientului:
Vicleanu Ilie

Diagnosticul la internare:
Litiază renală

Motivele internării:
Dureri lombare stângi,
Usturimi micționale

Analize efectuate: Sânge:
TQ=17,3
INR =0,98
Timp protrombină: 46,5

Urină:

Urocultură: ⊕ ; > 100.000 UFC/ml
Antibiogramă: E-coli sensibil la amoxicilină, Ac. clavulanic,

Echografie: ciprofloxacin, rezistent la Biseptol

Renală simplă:

Urografie:

Tratament medicamentos:

Tratament urologic:

Scanned with OKEN Scanner

Examinare CT abdomino-pelvină nativă + substanță de contrast (timp arterial, venos și tardiv); secțiuni cu grosime de 5 mm

- glande suprarenale cu aspect normal bilateral
- rinichi în poziție corectă în lojă, dimens normale (RD: 112/59/23 mm)

RS:

Scanned with OKEN Scanner

23736
Nr.F.O.

Numele şi prenumele pacientului:
ROTARU PETRE-ROMICĂ

Diagnosticul la internare: colică renală dreaptă
- calcul ureteral pelvin drept
- UHN gr I

Motivele internării:
- durere în lombă dreaptă
- greţuri, vărsături, hematurie MA

Analize efectuate: Sânge: Ht=44,5%; Hb=15g/dl; Leucoc=13.300; Trombocite=254.000/µl glicemie=94mg/dl; TQ=20,5, IP=45%, INR=1,77

Urină: hematii 150/HPF, densit: 1015, leucocite: 10/HPF pH=5,4
CES: rare, glucoza ⊖, corpi cetonici ⊖

Urocultură: ⊖

Echografie: VU: continuit scăzut, calcul Ø 10 mm la abuşarea vetrică ureter drept; RD: UHN gr I

Renală simplă: RS: fără distensie pielo caliceală

Urografie:

Tratament medicamentos:
Ketonal x2/zi
Algocalmin x2/zi
Eficef cps x2/zi

Tratament urologic:

Scanned with OKEN Scanner

Pacient fără antecedente
urologice; debut al simpt. durerilor
de cca 24 ore prin durere lombare
în partea dreaptă, [illegible];

- se internează pt. evaluare +
conduită terapeutică

23105

Numele şi prenumele pacientului: Nr.F.O.

MAFTEI DUMITRU

Diagnosticul la internare:

Abces perirenal stg

Motivele internării:

Durere lombară stg

Analize efectuate: Sânge:

GA = 11200/mm³, TQ = 15,6", IP = 94%, INR = 1,04, APTT = 34,9 sec, Trombocite = 270000/mm³, glicemie = 92 g/dl,

Urină:

Urocultură:

Echografie: RD: 92/140 mm fără distensie pielocaliceală; RS = 88/42 mm contur neregulat, traiect de sondă

Renală simplă: fără colecţii perirenale, VU: cont minim

Urografie:

Tratament medicamentos:

COMCOR
FUROSEMID

Tratament urologic: Dializă X3/săpt, din iulie 2014

Scanned with OKEN Scanner

Nr.F.O. 23950

Numele şi prenumele pacientului:
MĂCUȚĂ Gheorghe

Diagnosticul la internare:
Obs. Tumoră vezicală
Hematurie macrosc.

Motivele internării: hematurie macrosc., debut ~ 4 luni, accentuată 3 zile, polakiurie diurnă + nocturnă

Analize efectuate: Sânge: uree: 35 mg/dl, RA=26, Cl=111 mEq/l, Na=143 mEq/l, K=4 mEq/l, creatinină=1 mg/dl, Ht=34,5%, Hb=11,3g

Urină: sediment urinar: eritrocite = 400, CES=2, floră microbiană relativ ⊕, prot: ⊕, citrobacter SPP

Urocultură: Floră abundentă, urocultură ⊕, Citrobacter >100.000 UFC/ml

Echografie: RD: 103/55 mm fără distensie
RS: 100/50 mm,
VU: rezidiu urinar 30 cm³; suspiciune
Renală simplă: de formațiune cu Ø 30 mm
posterior multiple formațiuni
în loco mică / de implant

Urografie:

Tratament medicamentos:
Trimetazidină 35 mg ×2/zi
Rosuvastatină 5 mg/zi
Omeprazol 20 mg/zi
Dicarbocalm 1 cp/zi

Tratament urologic: dializat

Numele şi prenumele pacientului: Nr.F.O. 25189

MOGA MILUȚĂ

Diagnosticul la internare:

stricturã uretralã multiplã

Motivele internării: Micțiuni dificile

jet urinar filiform, disurie

Analize efectuate: Sânge: Ht 42,7 %, Hb 14,2g/dl

L=12.000/mmc, TQ=13 sec, IP=10,4

APTT=24, INR=0,58

glicemie=95 mg/dl

Urină:

Urocultură:

Echografie: RD, RS: contur neregulat,

fără dilatații pielocaliceale

VU: cont. mediu, transonic

Renală simplă: normală N.

prostata: 4/2,9/3,6

Urografie:

Tratament medicamentos:

Tertensif 1cps 15 mg/zi

Tratament urologic:

Scanned with OKEN Scanner

25817
Nr.F.O.

Numele şi prenumele pacientului:
TANASE COSTACHE

Diagnosticul la internare:
Obs: Neopl prostatic

Motivele internării:
dureri lombare difuze, colicative
micţiune dureroasă, polakiurie

Analize efectuate: Sânge:
PSA: 22,1

Urină:

Urocultură:

Echografie: RD fără distensie, VU = depleţie
RS: N
Prostata: 40/35/37 mm, cu calcificări
periferice, proeminentă
în VU
Reziduu rectical: 35 cm³

Renală simplă:

Urografie:

Tratament medicamentos:
Nitroglicerină 26 mg x 2/zi
Diurex 50 mg/zi
Piroxicam 10 mg/zi

Tratament urologic:

Scanned with OKEN Scanner

XI. VALORI NORMALE ALE PARAMETRILOR BIOLOGICI

VSH	M	2 - 10 mm/h
	F	2 – 13mm/h
Hb	M	14 – 18 g/dl
	F	12 – 16 g/dl
Ht	M	42 – 52 %
	F	37 – 47 %
Eritrocite	M	4,3 – 5,9 x 10^{12}/l
	F	3,9 – 5,3 x 10^{12}/l
MCV- volumul mediu eritrocitar		77 – 91 fl
MCH – Hg eritrocitară		26 – 32 pg
MCHC – Hg eritrocitară medie		32 – 37 g/dl
Leucocite	Adult	4 – 10 x 10^9/l
	Copil	6 – 15 x 10^9/l
	Sugar	6 – 18 x 10^9/l
Trombocite		150 – 400 x 10^9/l

Neutrofile	50 – 70 %
Eozinofile	2 – 4 %
Bazofile	0 – 1 %
Monocite	2 – 6 %
Limfocite	25 – 40 %
Reticulocite	20 – 80 x 10^9/l

Timp de sângerare	2 – 5 min
Antitrombină III	80 – 120 %
Fibrinogen	150 – 450 mg /dl
Plasminogen	80 – 120 %
Timpul parțial de tromboplastină	35 – 45 sec
Timpul Quick	15 – 25 sec

Scanned with OKEN Scanner

Indice Quick		> 70 %
Timpul trombinei plasmatice		17 – 24 sec
Parametrii ASTRUP		
pO_2	arterial	65 – 105 mmHg
	venos	30 – 60 mmHg
pCO_2	arterial	31 – 44 mmHg
	venos	38 – 53 mmHg
pH		7,34 – 7,44
Bicarbonatul standard		22 – 26 mM/l
Baze exces		- 2,5 - + 2,5 mM/l
Saturația arterială în oxigen		95 – 98 %
Parametrii plasmatici/serici		
Electroliți, oligoelemente		
Clor		97 – 107 mM/l 140 – 280 mM/24h U
Potasiu		3,2 – 5,0 mM/l 35 – 90 mM/24h U
Calciu		2,25 – 2,6 mM/l
Magneziu		0,75 – 1,05 mM/l 2,47 – 8,88 mM/24h U
Sodiu		135 – 144 mM/l 120 – 220 mM/24h U 16 – 49 mM/24h U
Fosfat, anorganic	A	0,81 – 1,53 mM/l
	C	1,16 – 1,9 mM/l 16 – 49 mM/24h U
Enzime		
α - amilaza		8,4 – 13,5 UI/l

Scanned with OKEN Scanner

		8 – 130 UI/l
Fosfataza alcalină		55 – 175 UI/l
Colinesteraza	M	2500 – 8500 UI/l
	F	2800 – 4700 UI/l
Creatinkinaza		10 – 80 UI/l
CK - MB		< 10 UI/l
γ - GPT	M	6 – 28 UI/l
		4 – 18 UI/l
	F	25 – 100 mg/dl
GLDH		< 4 UI/l
GOT	M	5 – 18 UI/l
	F	5 – 15 UI/l
GPT	M	5 – 23 UI/l
	F	5 – 19 UI/l
LDH		120 – 240 UI/l
HBDH		68 – 140 UI/l
LAP		11 – 35 UI/l
Lipaza		24 – 147 UI/l
FA acidă		5 – 14 UI/l
Parametrii renali		
Acid uric	M	3,5 – 7,0 mg/dl
		< 800 mg/24H U
	F	2,5 – 5,7 mg/dl
		< 700 mg/24h U
Uree		16,7 – 45,8 mg/dl
		18 – 35 g/24h U
Creatinină		0,6 – 1,3 mg/dl
		0,5 – 1,7 g/24h U

Scanned with OKEN Scanner

Proteine		
Proteine totale		65 – 85 g/l < 100 mg/l < 150 mg/24h
Albumine		32 – 50 g/l
α_1 - antitripsina		1,90 – 3,50 g/l
Ceruloplasmina		150 – 600 mg/dl
Feritina	M	23 – 350 mcg/l
	F	17 – 270 mg/l
Haptoglobina		1,0 – 3,2 g/l
Ig A		0,5 – 3,3 g/l
Ig D		3 – 400 mg/dl
Ig E		60 – 700 mcg/l
Ig G		7,5 – 15,2 g /l
Ig M		0,6 – 2,2 g/l
β_2 - microglobulina		< 2,5 mg/l
Transferina		2,04 – 3,74 g/l
ELFO		
Albumine		55 – 70 %
α_1 - globuline		2,5 – 5,0 %
α_2 - globuline		5,0 – 10,0 %
β - globuline		8,0 – 14 %
γ - globuline		10 – 20 %
Lipide şi metaboliţi		
Bilirubina totală		0,2 – 1,4 mg/dl
- directă		< 0,25 mg/dl
Colesterol total		130 – 260 mg/dl
- liber		45 – 85 mg/dl
- HDL		35 – 65 mg/dl
- LDL		150 – 190 mg/dl
- LDL/HDL		< 3,5

Scanned with OKEN Scanner

AGL		300 – 700 mg/l
Acizi biliari		0 – 4,3 mcg/ml
Glucoză		70 – 115 mg/dl 20 – 100 mcg/24h U
Lactat		600 – 2400 mcg/dl
Fosfolipide		150 – 250 mg/dl
Trigliceride		50 – 280 mg/dl
Markeri tumorali în urologie		
Rinichi		
PHI (fosfohexoză – izomerază)		15 – 75 UI/l
Vezica urinară		
TPA (antigenul celular polipeptidic)		< 95 UI/l
Prostata		
PSA (antigenul specific prostatic)		< 5 UI/l
patologic		> 10 UI/l
PAP (fosfataza prostatică acidă)		< 2 mcg/dl
Testicul		
AFP (alfafetoproteina)		→ 7 UI/l
β-HCG (gonadotrofina corionică umană)		< 5 UI/l
SP 1 (β_1 – glicoproteină specifică sarcinii)	M	0,5 – 1 mcg/l
Parametrii urinari pentru elucidarea compoziției litiazei renale		
Amoniac		35 – 50 mM/24h
Acid uric		2,4 – 4,5 mM/24h
Calciu		0,25 – 7,5 mM/24h
Magenziu		1,5 – 7,5 mM/24h
Acid oxalic		< 0,5 mM/24h
pH		5,8 – 6,8
Pirofosfat		20 – 40 mcg/24h

Scanned with OKEN Scanner

Densitate		1,005 – 1,040 g/cm^3
Acid citric		3,5 ± 1,0 mM/24h
Cistina		→ 0,33 mM/24h
Hormoni		
Gonadotropine (FSH)	M	2 – 18 UI/l
	F	2 – 30 UI/l
	M	2 – 12 UI/l
	F	2 – 12 UI/l
Postmenopauză	F	2- 29 UI/l
	F	10 – 65 UI/l
Corticotropina (ACTH)		10 – 100 ng/l
Luteotropina (LH)	M	4 – 20 UI/l
	F	4 – 200 UI/l
	M	9 – 40 UI/l
	F	8 – 200 UI/l
Prolactina	M	0,7 – 10,7 mcg/l
	F	2,3 – 15,9 mcg/l
Somatotrop (STH)	M	0 – 10 mcg/l
	F	2 – 5 mcg/l
Tireotropina (TSH)		0,5 – 4,0 mUI/l
Tiroidă		
Calcitonină		< 100 pg/ml
Tiroxina		45 – 120 mcg/l
Triiodotironina		0,6 – 1,8 mcg/l
Paratiroide		
Parathormon		100 – 400 pg/ml
Suprarenale		
Aldosteron (clinostatism)		25 – 450 pM/l
(ortostatism)		110 – 860 pM/l
Cortizol		280 – 700 nM/l
DHEA (dehidroepiandrostendion)	M	2,0 – 3,4 mg/l

Scanned with OKEN Scanner

	F	0,8 – 3,4 mg/l
postmenopauză	F	0,2 – 1,2 mg/l
Catecolamine	A	< 115 mg/24h U
	C	< 40 mcg/24h U
Acid vanilmandelic	A	< 7,0 mg/24h U
	C	< 3,5 mg/24h U
Gonade / placentă		
Dihidrotestosteron	M	0,6 – 3,7 nM/l
	F	0,2 – 0,6 nM/l
Estradiol	M	< 95 pM/l
	F	70 –880 pM/l
Estriol		< 0,3 nM/l
HLP (hormonul lactoplacentar)		< 0,1 mg/l
Progesteron	M	0 – 1,9 nM/l
preovulator	F	0 – 4,5 nM/l
postovulator	F	15,9 – 95,4 nM7l
postmenopauză	F	0 – 3 nM/l
Testosteron	M	11 – 31,0 nM/l
		300 – 1000 nM/l
	F	0,4 – 2,4 nM/l
		10 – 70 nM/l
Teste funcționale		
Rinichi		
Clearance-ul acidului paraaminohipuric	M	560 – 830 ml/min
GFR/RPF	M	17 – 21 %
	F	17 – 23 %
Clearance-ul acidului uri		6 – 12 ml/min
Clearance-ul ureei		600 – 100 ml/min
Clearance fosfat		5,4 – 16,2 ml/min

Scanned with OKEN Scanner

BIBLIOGRAFIE

Realizarea acestei lucrări ar fi fost imposibilă dacă nu am fi avut acces la următoarele reviste şi cărți:

REVISTA ROMÂNĂ DE UROLOGIE; ACTA UROLOGICA BELGICA ; ANNALES D'UROLOGIE ; BRITISH JOURNAL OF UROLOGY ; EUROPEAN UROLOGY ; JOURNAL D'UROLOGIE; JOURNAL OF UROLOGY ; UROLOGY

1. **Badea Gh. (sub red.)** - *Ecografie clinică generală*, 1992
2. **Badea R, Dudea S, Mircea P, Stamatian F** - *Tratat de ultrasonografie clinică,* Vol.I, Editura Medicala Bucureşti, 2004
3. **Boja R, Nedelcu S** – *Endopielotomia anterogradă în tratamentul hidronefrozelor congenitale şi câştigate,* Editura Muntenia
4. **Brenner BM, Reltore FE,** - *The kydney* 5th *Edition*, Saunders WB, 1996
5. **Brewster S, Craunston D, Noble J, Reynard J** – *Urology – A handbook for medical students*, Bios Scientific Publishers, Ltd. Oxford 2001
6. **Bucuraş V, Bardan R, Mureşan A** – *Urologie curs pentru studenți şi rezidenți,* Editura Augusta 2003
7. **Calomfirescu N, Voinescu V** – *Tratamentul endoscopic al stricturilor uretrale,* Editura Academiei Române
8. **Coe F, Favus MJ, Pak Cyc, Parks JH, Preminger GM**, - *Kydney stones, Medical and surgical management*, Lippincott Raven Publishers, 1996
9. **Editura Medicala** – *Agenda Medicala 2011*

Scanned with OKEN Scanner

10. **Filimon Cicerone** – *Curs de Urologie*, Litografia UMF Iaşi, 1988
11. **Geavlete P.** – *Urologie*, Vol I,II, Editura Copertex, 1999
12. **Ger R, Abrahams P**- *Essentials of Clinical Anatomy*, Edinburgh, Churchill Livingstone, 1986.
13. **Gheorghiu V, Costache C, Radu DV** - *Curs de Urologie*, Editura UMF Iaşi 2004
14. **Joffre F, Jardin M** - *L'urographie intraveineuse*, Encyclopedie medico-chirurgicale, 1992
15. **Lucreţia Titircă** – *Tehnici de îngrijiri acordate de asistenţii medicali*, Ed.Viaţa Românească Medicală
16. **Manu M** – *Explorările instrumentale ale aparatului urinar* în *Urologie clinică* sub redacţia I. Sinescu, 1998.
17. **Masselot J.** - *Uretero-pyelographie retrograde et pielographie retrograde*, Encyclopedie medico-chirurgicale, 1992
18. **Miclea F, Boiborean P, Claici D** – *Echipament endourologic* în *Bazele chirurgiei endourologice*, sub redacţia D.Nicolescu, 1997
19. **Minciu R.** – *Instrumentarul urologic* în *Urologie* sub redacţia Pricop C şi Mischianu D., Tehnopress 2005
20. **Mischianu D** – *Urologie – Note de curs pentru studenţi*, Bucureşti 2000
21. **Nicolescu D.** – *Urologie*, Editura Didactică şi Pedagogică, 1990
22. **Novac C, Pricop C, Irina Negru** – *Urology for students*, Editura A'92, Iaşi, 2001
23. **Perşu S** – *Infecţiile urinare*, Editura Universitară "Carol Davila", Bucureşti 1999

Scanned with OKEN Scanner

24. **Pricop C** – *Litiaza renală – Ghidul pacientului şi al medicului de familie*, Editura Pim, 2003
25. **Pricop C** – *Litiaza reno-ureterală la sfârşit de mileniu*, Editura Dosoftei, 2000
26. **Pricop C, Mischianu D, Bucuraş V** – *Tumorile vezicale superficiale*, Editura Tehnopres, 2004
27. **Pricop C, Negru D** – *Hiperplazia benignă de prostată – Ghidul pacientului şi al medicului de familie*, Editura Terra Nostra, 2002
28. **Proca E** – *Tratat de patologie chirugicală*, Voll-II, Editura Medicală, 1984
29. **Sinescu I** (sub red.): *Urologie clinică*, Editura medicala Amaltea, Bucuresti, 1998
30. **Sinescu I, Glück** – *Cistoplastia de substituție*, Editura Medicală Amaltea
31. **Smith JAJr,** - *High tech urology* – Technological inovations and their clinical application, Saunders WB, 1992
32. **Stroescu V** – *Farmacologie,* Editura All, 1994
33. **Tode Viorel** – *Urologie clinică,* Editura Companiei Naționale Administrația Porturilor Maritime Constanța SA
34. **Weill F, Bihr E, Rohmer F** – *L'ultrasonographie renale*, Zeltner Vigot, 1983
35. **Wiener JN** – *Diferential diagnosis of acute pain,* Churchill, Livingstone 1993
36. **Wojtowycz M** - *Interventional Radiology and Angiography*, Year Book Medical Publishers In
37. **L. Léger** - Semiologie Chirurgicale, Masson et Cie, 1964; p. 411

Scanned with OKEN Scanner

CHESTIONAR DE EVALUARE AL CĂRȚII

☐CADRU DIDACTIC ☐STUDENT ☐ASISTENT MEDICAL

1. *Care din capitolele cărții au fost sub așteptările dvs. (prezentare "alambicată", obositoare, cu prea multe detalii care vi s-au părut inutile)?* ----------

2. *Considerați că introducerea mai multor imagini (ecografice, urografice etc.) sau scheme ar fi fost:*
   - ☐ benefică
   - ☐ inutilă
   - ☐ sunt suficiente cele prezentate

3. *Despre ce probleme ați fi dorit să găsiți informații în carte?* ----------
   ----

4. *Credeți că acest ghid vă va ajuta ca viitor practician?*
   ☐ DA ☐ NU

5. *Considerați că prezentarea mai multor informații legate de tratamentul medicamentos ar fi fost benefică?*
   ☐ DA ☐ NU

6. *Ce sugestii aveți pentru viitoarea ediție?* ----------

În perspectiva publicării unei noi ediții, vă rog să bifați varianta pe care o considerați potrivită și să trimiteți acest chestionar pe adresa:
Dr. CĂTĂLIN PRICOP - Spitalul Clinic nr.2 Iași, B-dul Carol nr.50 Iași - 6600 Tel/fax: 0232.252.999

Scanned with OKEN Scanner

Tipar digital realizat la:

EDITURA ŞI TIPOGRAFIA PIM
Şoseaua Ştefan cel Mare şi Sfânt nr. 4, Iaşi – 700497
Tel.:0730.086.676; Fax: 0332.440.730
E-mail: editura@pimcopy.ro
www.pimcopy.ro

Scanned with OKEN Scanner

Orice carte interesantă este o sumă de îndoieli.

Scanned with OKEN Scanner